AUS DER NEUROLOGISCHEN ABTEILUNG DES
STÄDTISCHEN WENZEL-HANCKE-KRANKENHAUSES BRESLAU.
(DIREKTOR: PROF. O. FÖRSTER)

STÖRUNGEN DES LIQUORSYSTEMS BEI KOPFVERLETZTEN

INAUGURAL-DISSERTATION

ZUR

ERLANGUNG DER DOKTORWÜRDE

IN DER

MEDIZIN UND CHIRURGIE

DER

HOHEN MEDIZINISCHEN FAKULTÄT

DER

SCHLESISCHEN FRIEDRICH-WILHELMS-UNIVERSITÄT

ZU BRESLAU

VORGELEGT VON

PETER BIELSCHOWSKY

VERLAGSBUCHHANDLUNG JULIUS SPRINGER IN BERLIN. 1928.

Gedruckt mit Genehmigung der Hohen
Medizinischen Fakultät der Schlesischen
Friedrich-Wilhelms-Universität
zu Breslau
Berichterstatter: Prof. Dr. Förster

R. UNIV.
BIBLIOTHEEK
LEIDEN

Sonderabdruck aus
„Zeitschrift für die gesamte Neurologie und Psychiatrie", Band 117, Heft 1

Die vorliegende Arbeit stellt einen Beitrag zur Frage der Störungen des Liquorsystems bei Kopfverletzungen dar. Sie knüpft an die über den hier behandelten Fragenkomplex bereits veröffentlichten Arbeiten von *Foerster* und *Schwab* an. Sie bildet einen ausführlichen kasuistischen Beleg für die in diesen Arbeiten bereits im wesentlichen niedergelegten Auffassungen[1].

Die Beurteilung der Folgeerscheinungen der Kopftraumen gründet sich in erster Linie auf die genaue Feststellung der klinischen Symptome des Falles, also der umschriebenen Ausfalls- und Reizerscheinungen seitens der Gehirnnerven und des Hirnes selbst, der nicht auf einen umschriebenen Herd zu beziehenden cerebralen Allgemeinerscheinungen, und des *psychischen Verhaltens* des Kranken. Sehr wichtige Anhaltspunkte gibt ferner die genaue Röntgenuntersuchung des Schädels, die in keinem Falle von Kopfverletzung unterlassen werden darf. Von der größten Bedeutung ist aber auch die genaue Feststellung der Störungen des Liquorsystems, insonderheit die Feststellung des *Liquordrucks*, der *Liquorresorption* und der *Liquorpassage*, sowie das *encephalographische Bild*. Die Feststellung etwaiger Veränderungen des Liquor-Ventrikel-Systems durch das Trauma ist besonders deshalb wichtig, weil sehr häufig die klinischen Untersuchungsmethoden keinerlei sog. Herdsymptome aufdecken, während ein außerordentlich charakteristischer allgemeiner Symptomenkomplex, der im wesentlichen aus subjektiven Beschwerden besteht, vorhanden ist. Dieses *posttraumatische cerebrale*

[1] *O. Foerster*, Diese Zeitschr. **94**, Nr. 4. 1924; Zentralbl. f. Chir. 1926, Nr. 19, S. 1192ff. Das Schmerzgefühl, seine Leitungsbahnen und die chirurgische Behandlung usw. Urban und Schwarzenberg 1927. — *O. Schwab*, Diese Zeitschr. **102**, H. 1/2. 1926; Dtsch. Zeitschr. f. Nervenheilk. **89**. 1926. — *Wartenberg*, Diese Zeitschr. **94**. 1924.

Allgemeinsyndrom, wie es *Foerster* nennt, besteht vornehmlich in Kopfschmerzen, Schwindel, Brechneigung, Ohrensausen, Augenflimmern, starker Labilität des Zirkulationssystems (besonders in starkem Blutandrang zum Kopf) und allgemeiner körperlicher Leistungsuntüchtigkeit und auf psychischem Gebiet in mehr oder weniger starker emotiver Labilität, Neigung zu Depressionen, Reizbarkeit, Abschwächung der geistigen Leistungsfähigkeit, Herabsetzung der Merkfähigkeit, mangelnder Konzentrationsfähigkeit und starker Ermüdbarkeit. Diese Störungen bestehen, mit geringen Abweichungen und unter Hervortreten des einen oder des anderen Symptoms, bei einer sehr großen Zahl von Kopfverletzten. Wir treffen sie an bei Kranken mit und ohne Schädelknochenverletzung, bei Kranken, die ausgesprochene Herdsymptome von seiten des Gehirns oder der Gehirnnerven aufweisen und bei solchen, bei denen selbst die genaueste, klinische Untersuchung nicht die leisesten Anzeichen einer solchen herdförmigen Schädigung aufdeckt, vornehmlich bei solchen Kranken, die durch das Trauma eine schwere Commotio cerebri erlitten haben, aber auch bei solchen, bei denen das Kopftrauma nicht von einer initialen Commotio gefolgt war. Es ist im Einzelfalle von größter Wichtigkeit zu entscheiden, ob diesem posttraumatischen, cerebralen Allgemeinsyndrom eine organische Schädigung des Gehirns und seiner Häute durch das Trauma zugrunde liegt, oder ob es sich dabei um eine sog. psychogene Störungen handelt, oder ob die angegebenen subjektiven Symptome gleichzeitig sowohl in einer organischen Schädigung des Gehirns und seiner Häute, als auch in einer neuropathischen oder hysterischen Konstitution des Verletzten ihre Erklärung finden. Im wesentlichen deckt sich das cerebrale Allgemeinsyndrom mit der sog. *Kommotionsneurose* der Autoren, welche kürzlich *Redlich* mit Recht aus dem großen Sammeltopf der Neurosen ausgesondert hat. Da in diesen Fällen nachweislich sehr oft, wie wir zeigen werden, Störungen des Liquorsystems festzustellen sind und da, wie bereits erwähnt, die initiale Commotio keine Conditio sine qua non darstellt, hält *Foerster* den Ausdruck *posttraumatisches cerebrales Allgemeinsyndrom* für unpräjudizierlicher und geeigneter.

Ich möchte in dieser Arbeit über die Störungen des Liquorsystems, welche in 106 Fällen von Kopftrauma festgestellt worden sind, berichten und zunächst einige kurze Worte über die Methodik der Untersuchung sagen.

I. Die *Messung des Liquordrucks* wird am strikte horizontal gelagerten Patienten vorgenommen. Man liest den Stand der Liquorsäule im Steigrohr erst dann ab, wenn der Patient ruhig und gleichmäßig atmet und die durch Pressen oder forcierte Atmung hervorgerufenen Schwankungen im Rohr völlig aufgehört haben. Vorbedingung zur Erlangung vergleichbarer Resultate ist natürlich die völlige Gleichheit des Lumens des Steigrohrs. Als obere normale Grenze wird auf Grund langjähriger, an der *Foerster*schen Abteilung gewonnener Erfahrungen ein Liquordruck von 120—160 mm angenommen, ein Druck von über 200 wird als

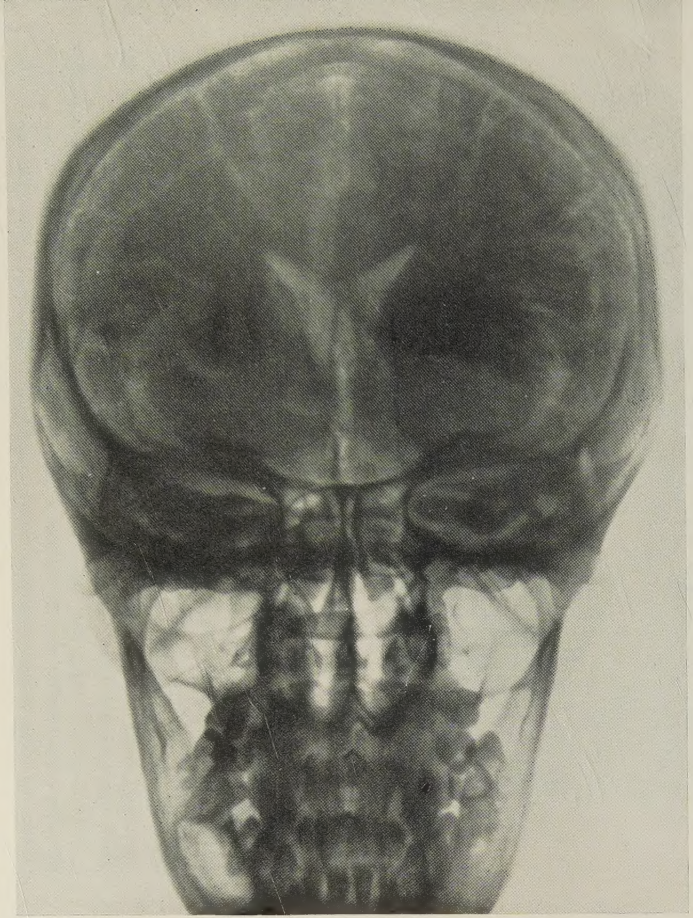

Abb. 1. Normales Encephalogramm, Rückenlage, Stirn aufwärts, Hinterkopf auf Platte.

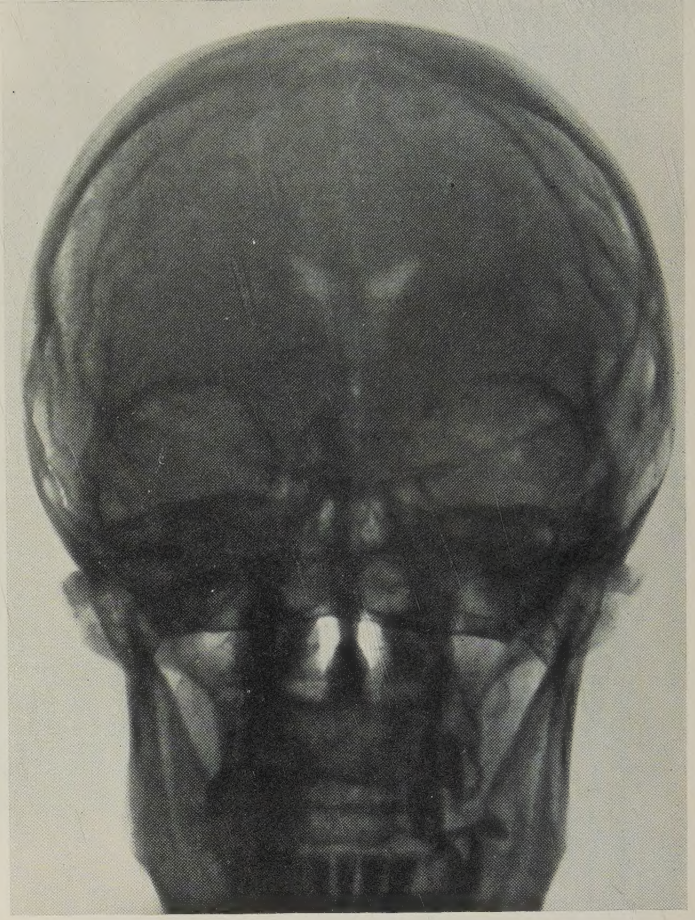

Abb. 2. Normales Encephalogramm, Rückenlage, Stirn aufwärts, Hinterkopf auf Platte.

sicher pathologisch gewertet. *Eine solche pathologische Steigerung des Liquordruckes zeigten von unseren 106 Fällen 58 Fälle* = 54%.

II. Die *Liquorresorptionsprüfung* erfolgt stets nach der von *Foerster* angegebenen und auf seiner Abteilung ausgearbeiteten Jodnatriummethode. 2 ccm einer 10proz. Jodnatriumlösung werden mittels Lumbalpunktion oder Ventrikelpunktion dem Liquor zugeführt und es wird der Zeitpunkt des Beginns der Jodausscheidung im Urin festgestellt, welcher am zweckmäßigsten mit Hilfe eines

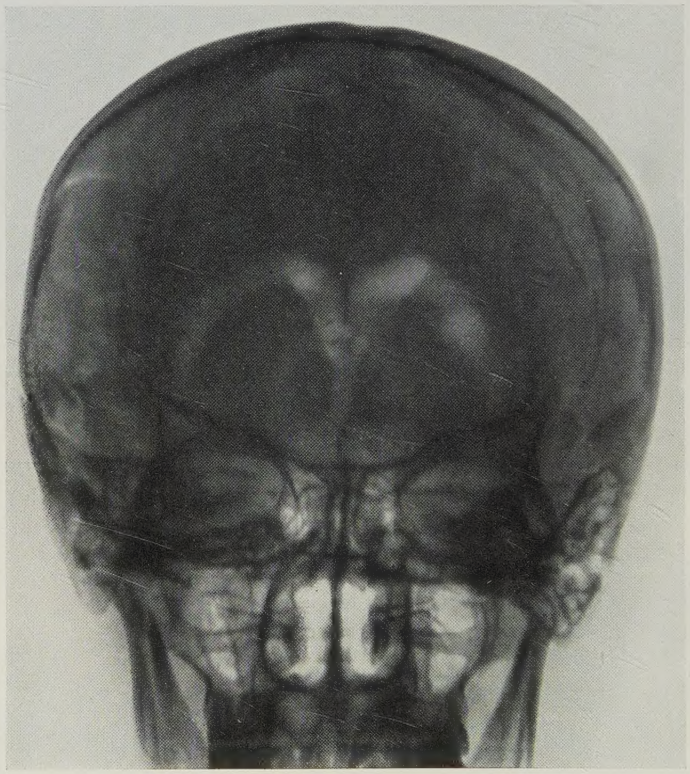

Abb. 3. Normales Encephalogramm, Bauchlage, Hinterkopf oben, Stirn auf Platte.

Verweilkatheters in bestimmten Zwischenräumen entnommen und untersucht wird. Hierbei haben Hunderte von Versuchen ergeben, daß normalerweise das Jod durchschnittlich nach 30 bis spätestens 90 Min. im Urin erstmalig nachweisbar ist, falls keine Störung der Kreislauf- und Nierenfunktion vorliegt, die durch intravenöse Kontrolldarreichung sich leicht feststellen läßt. Wenn das Jod später als 2 Stunden nach der Injektion im Urin erscheint, gilt dies als Ausdruck einer pathologischen Verzögerung der Liquorresorption. *Eine solche Verzögerung der Liquorresorption zeigten von unseren 106 Fällen 62 Fälle* = 58%.

III. Die Prüfung der *Liquorpassage* erfolgt entweder mittels der Encephalographie oder mittels der Injektion von Jodnatrium in die Ventrikel. Bei Luftzufuhr in den Subarachnoidealraum auf dem Wege der *Lumbalpunktion* oder

Suboccipitalpunktion erfolgt normalerweise eine Füllung der Ventrikel mit Luft. Wenn sich die Ventrikel nicht mit Luft füllen, so ist das noch kein Beweis, daß die Kommunikation zwischen Ventrikelinnerem und Subarachnoidealraum wirklich *total* gesperrt ist. Die Nichtfüllung der Ventrikel bedeutet evtl. nur ein *relatives* Passagehindernis. Von einer *absoluten* Sperrung der Kommunikationswege dürfen wir erst sprechen, wenn nach Injektion von 1—2 ccm einer 10proz. Jodnatriumlösung in das Ventrikelinnere kein Jod in dem durch Lumbalpunktion gewonnenen Liquor nachweisbar wird. Normaliter ist dies nach etwa 10 Min. der Fall. Erfolgt der Übertritt später als 10 Min., so liegt eine Verzögerung der Liquorpassage

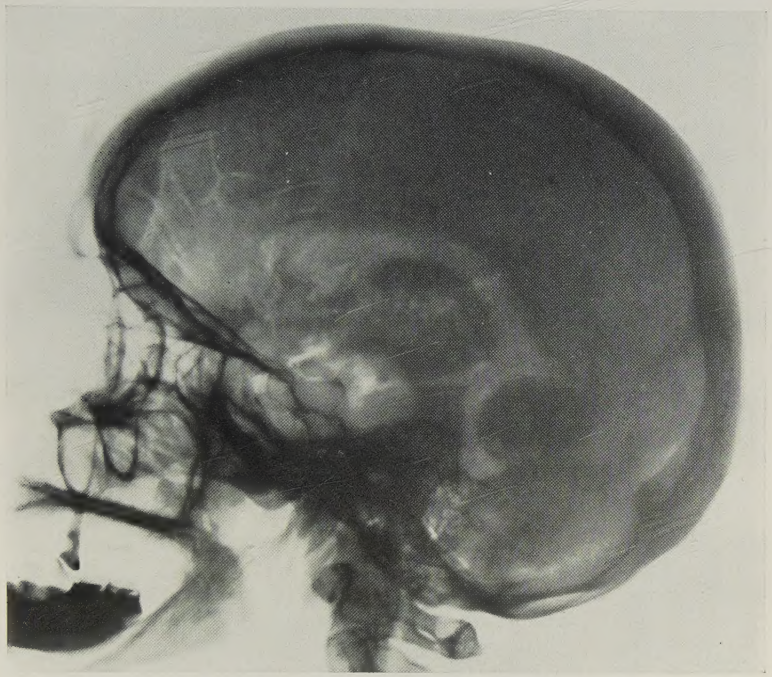

Abb. 4. Normales Encephalogramm, Seitenansicht.

vor, ist $^1/_2$ Stunde nach der Jodeinspritzung in den Ventrikel kein Jod im Lumballiquor nachweisbar, so nehmen wir an, daß eine absolute Absperrung des Ventrikelinneren vorliegt.

IV. Die *Encephalographie* wird an der *Foerster*schen Abteilung prinzipiell in der Weise vorgenommen, daß durch *Lumbalpunktion* der Liquor fraktioniert abgelassen und je 10 ccm Liquor durch ein entsprechendes Quantum Luft ersetzt werden. Die Einführung der Luft geschieht am einfachsten mittels einer 10 ccm fassenden Rekordspritze. Es soll womöglich aller Liquor abgelassen werden. Wie später noch ausführlicher erörtert werden soll, spielt für die Beurteilung des Encephalogramms die eingeführte Luft*menge* eine nicht zu unterschätzende Rolle. Es empfiehlt sich, im ganzen etwa 20—25 ccm weniger Luft einzuführen als Liquor entnommen wird, da sich die Luft im Innern des Craniums erwärmt und ausdehnt. Außer der Lufteinführung auf lumbalem Wege bestehen noch 2 andere

Möglichkeiten der Luftzufuhr, nämlich die direkte Füllung der Ventrikel nach vorausgegangener *Ventrikelpunktion* und die Lufteinführung durch die *Suboccipitalpunktion.* Von der direkten Füllung der Ventrikel durch Ventrikelpunktion wird 1. da Gebrauch gemacht, wo ein Verdacht auf einen Tumor der hinteren Schädelgrube besteht, sich also aus bekannten Gründen Lumbalpunktion und Sub-

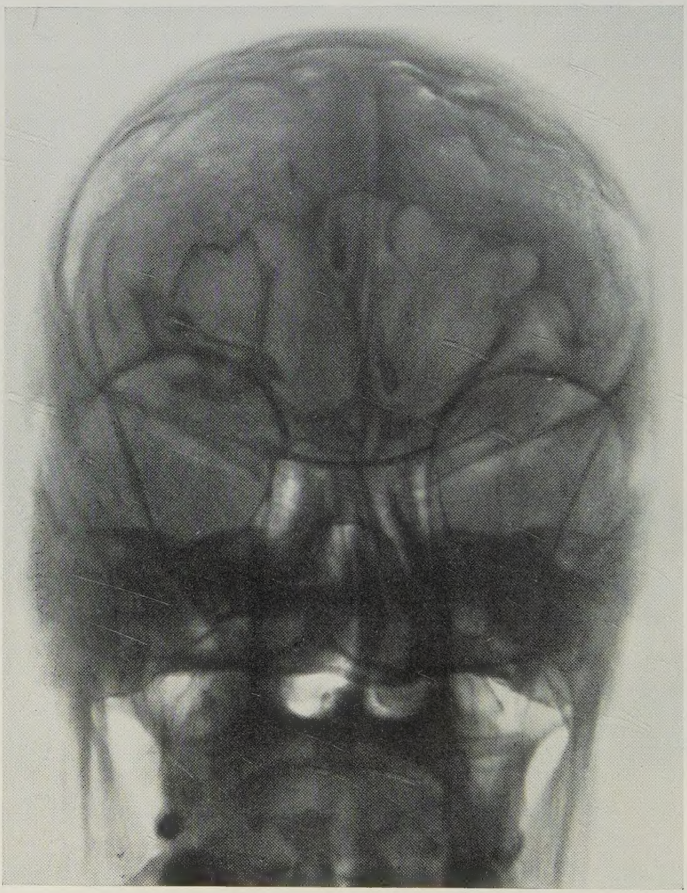

Abb. 5a. Hydrocephalus occlusus traumaticus, Nichtfüllung der Ventrikel bei Luftzufuhr per L.P.

occipitalpunktion verbieten, 2. bedienen wir uns der Ventrikelpunktion dann, wenn bei der Luftzufuhr durch Lumbalpunktion eine Ventrikelfüllung nicht erzielt wurde, und die Ventrikel trotzdem zur Darstellung gebracht werden sollen. Nur so ist beispielsweise das Ausmaß der Ventrikelerweiterung beim Hydrocephalus internus occlusus festzustellen. Die Suboccipitalpunktion zum Zwecke der Encephalographie wird auf der *Foerster*schen Abteilung nur ausnahmsweise angewandt, weil sie einerseits gegenüber der lumbalen Luftzufuhr keine nennenswerten Vorteile bietet, andererseits als Methode an sich doch auf weit größere Bedenken

stößt als die Lumbalpunktion. *Foerster* fand in zahlreichen Fällen, bei denen die Cisterna cerebellomedullaris operativ freigelegt und eröffnet wurde, eine oder mehrere ziemlich großkalibrige Venen unmittelbar vor der Membrana atlanto-occipitalis genau in der Medianlinie oder eine weit herabreichende, geschlängelte Arteria cerebelli posterior in unmittelbarem Bereich der Membran, so daß mit der Möglichkeit von Gefäßverletzungen bei der Suboccipitalpunktion zweifellos gerechnet werden muß, ganz abgesehen von der Möglichkeit einer direkten Verletzung der Medulla selbst, namentlich, wenn es sich um unruhige Patienten handelt. Bei der Luftzufuhr durch Suboccipitalpunktion begibt man sich auch

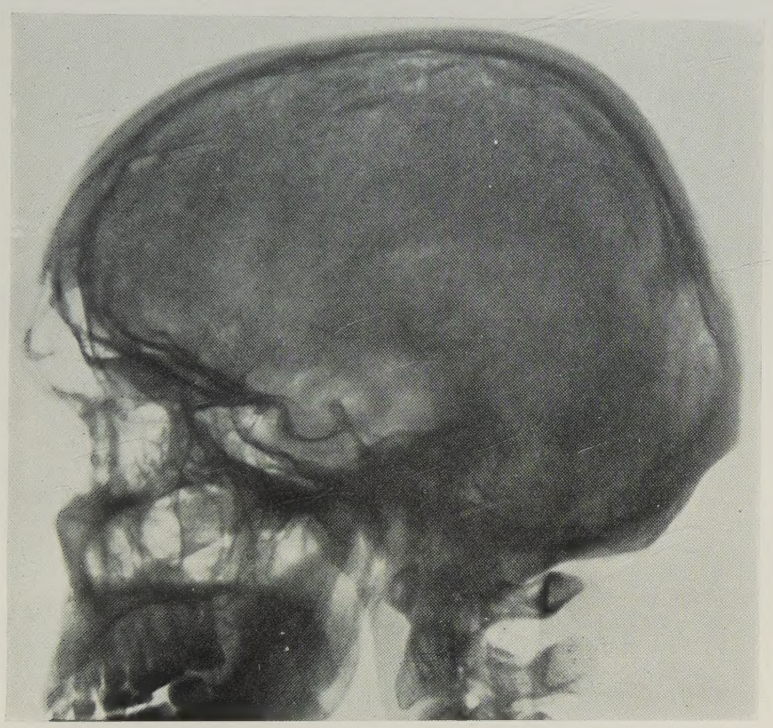

Abb. 5b. Seitenansicht von Abb. 5a.

der Möglichkeit, Passagebehinderungen im Bereich der Cisterna cerebello medullaris selbst festzustellen. Daher wird an der Foersterschen Abteilung die Suboccipitalpunktion im allgemeinen nur zum Zweck der Lipojodoleinspritzung oder, wenn es sich darum handelt, therapeutisch wirksame Substanzen unmittelbar an die Hirnbasis heranzubringen (z. B. Salvarsan-Autoserum bei syphilitischen Prozessen an der Hirnbasis oder tabischer Opticusatrophie usw.) angewandt.

Unmittelbar im Anschluß an die Lufteinführung werden die Röntgenaufnahmen in Horizontallage des Patienten gemacht: Eine *fronto-occipitale* Aufnahme, bei der der Hinterkopf auf der Platte aufliegt und die Stirn aufwärts weist, eine *occipito-frontale*, bei der die Stirn aufliegt und das Hinterhaupt aufwärts weist, und 3. eine *Seitenaufnahme*. Normalerweise ergeben die so aufgenommenen 3 Encephalogramme typische Bilder der Ventrikel und der Ver-

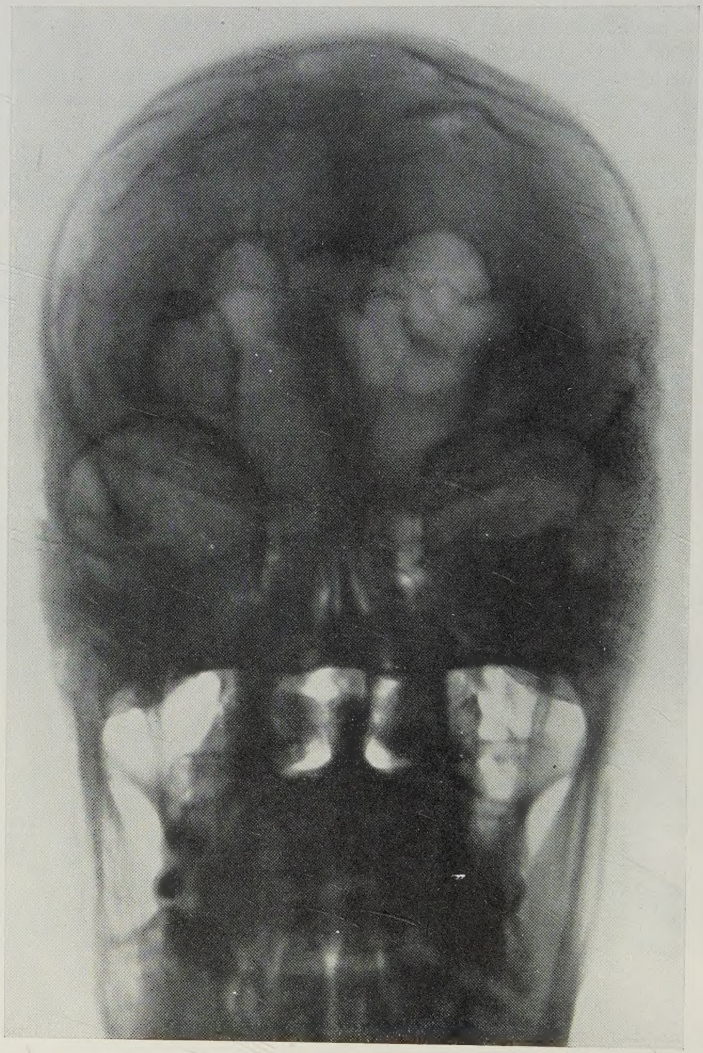

Abb. 5c. Hydrocephalus occlusus traumaticus, Füllung der Ventrikel durch V.P.

teilungsart der Luft auf der Hirnoberfläche, die ich zunächst kurz schildern möchte, bevor ich auf die bei den Kopfverletzten gefundenen pathologischen Encephalogramme eingehe.

Auf der fronto-occipitalen Aufnahme (Abb. 1 u. 2) sieht man die äußerst charakteristische sog. „Schmetterlingsform“ der beiden Seitenventrikel mit den nach außen geschwungenen, ziemlich fein ausgezogenen Spitzen. Bei richtiger Projektion ist die Symmetrie der beiden Seitenventrikel normalerweise meist eine auffallend weitgehende, auch die Größe der Ventrikel schwankt nicht innerhalb allzu-

weiter Grenzen. Der 3. Ventrikel ist in der Mehrzahl der Fälle bei guter Füllung als ein in der Medianlinie liegender ovaler Spalt unterhalb der beiden Seitenventrikel sichtbar, durch einen kleinen Zwischenraum von ihm getrennt oder deutlich mit ihm kommunizierend findet sich oft ein weiterer Spalt, der dem Aquädukt und dem 4. Ventrikel entspricht. Die Luftansammlung an der Oberfläche ist unter normalen Verhältnissen auf der Fronto-Occipitalaufnahme in der Regel gering, eine Gyruszeichnung ist höchstens angedeutet, der Raum zu beiden Seiten der Falx ist manchmal gut erkennbar.

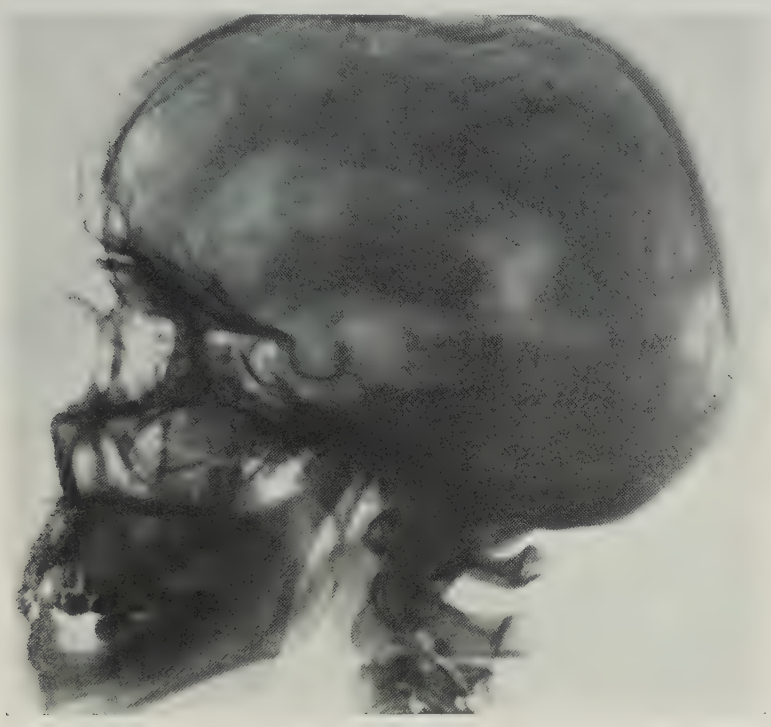

Abb. 5 d. Seitenansicht von Abb. 5 c.

Die occipito-frontale Aufnahme, die wir besonders in letzter Zeit systematisch herangezogen haben, scheint häufig wichtige Aufschlüsse über Gestaltsänderungen insbesondere der Hinter- und Seitenhörner zu geben. Man hat die Ventrikelfigur hier als Stierhornform bezeichnet (Abb. 3). Statt der zierlichen Figur der Vorderhörner sehen wir bei diesen Aufnahmen die von der Mitte im Bogen nach außen unten ziehenden Hinter- bzw. Seitenhörner relativ dick und plump.

Im Seitenbild kann man die Seitenventrikel bei guter Füllung in voller Ausdehnung sehen; bei genauer Prüfung erkennt man nicht selten deutlich den von ihnen umgriffenen 3. Ventrikel und in dessen Fortsetzung nach unten manchmal Aquädukt und recht oft den 4. Ventrikel mit seiner charakteristischen Zeltdachform (Abb. 4). Auf den seitlichen Aufnahmen tritt die Oberflächenzeichnung viel deutlicher hervor, als auf den Aufnahmen mit sagittalem Strahlengang. Auch die basalen Zisternen (Cist. pontis, interpedunc. chiasmatis usw.) sind oft ange-

deutet, zeigen aber normaliter nicht die manchmal enorme Luftfüllung pathologischer Encephalogramme.

Man kann nun folgende drei von der oben skizzierten Norm abweichende Encephalogrammtypen aufstellen, die allein oder miteinander kombiniert vorkommen:

1. Nichtfüllung der Ventrikel.
2. Gestaltsveränderung oder Verlagerung der Ventrikel.
3. Veränderung der Luftverteilung an der Hirnoberfläche (pathologisch vermehrte oder fehlende Oberflächenzeichnung, Cysten).

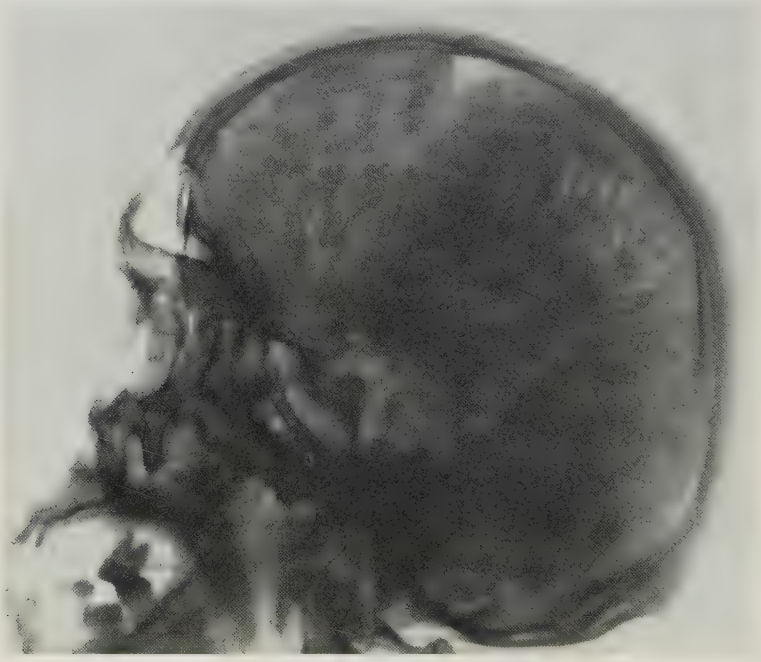

Abb. 6. Hydrocephalus occlusus traumaticus, Nichtfüllung der Ventrikel bei Luftzufuhr per L.P.

1. Der Befund der *Nichtfüllung* wurde in unseren 106 Fällen 14mal erhoben. Manche Autoren sehen in der *Nichtfüllung* der Ventrikel lediglich einen Zufallsbefund oder betrachten sie als die Folge der durch die Lufteinführung gesetzten Druckschwankungen, während andere die Nichtfüllung für unbedingt pathologisch halten. Auch wir sind der Ansicht, daß die Nichtfüllung auf pathologische Vorgänge zurückzuführen ist, vorausgesetzt, daß genügende Luftmengen, etwa 100—150 ccm eingeführt worden sind. Geringere Luftmengen, 50 ccm oder weniger, geben zwar auch häufig eine gute Zeichnung der Ventrikel, aber die Tatsache der Nichtfüllung ist unter diesen Umständen mit größerer

Vorsicht zu bewerten. *Foerster* hält bei Anwendung einer genügenden Luftmenge die Nichtfüllung für pathologisch, weil in der Mehrzahl der Fälle, in denen sich die Ventrikel von unten nicht füllen, die durch

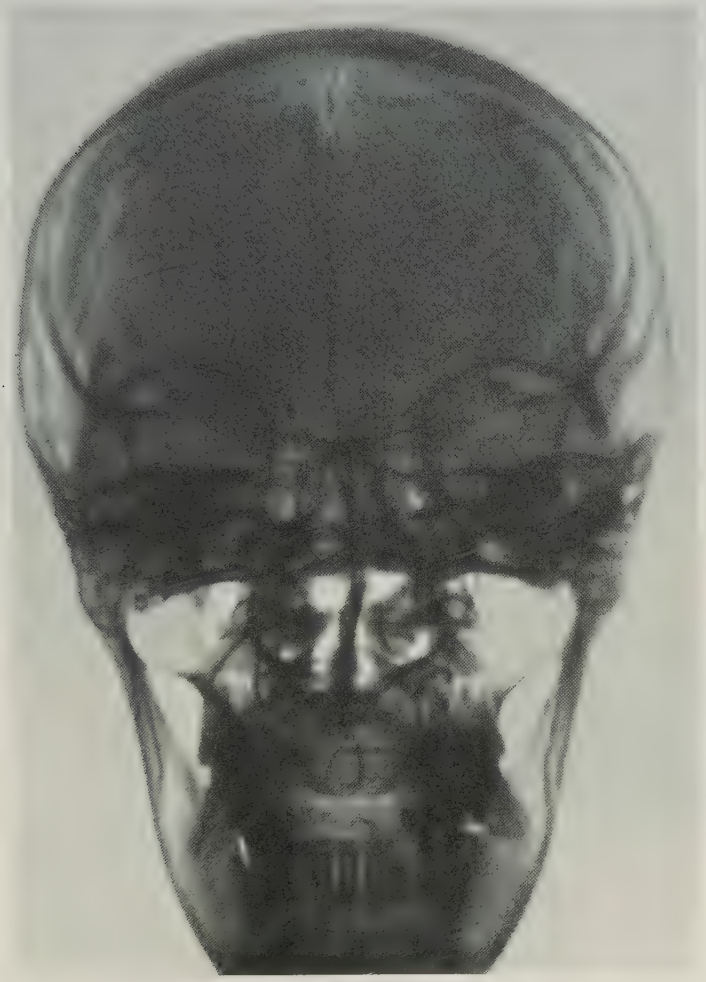

Abb. 7a. Hydrocephalus occlusus traumaticus, Nichtfüllung der Ventrikel bei Luftzufuhr per L.P.

Ventrikelpunktion ausgeführte Ventrikulographie eine starke Erweiterung der Seitenventrikel aufweist (Abb. 5, S. 60—63) und weil die Passageprobe mittels Jodnatriums eine oft erhebliche Verzögerung des Übertritts des Jods vom Ventrikelinneren in den Lumballiquor aufdeckt. Vor allem aber konnte *Foerster* in zahlreichen Fällen von Nichtfüllung der

Ventrikel bei der operativen Intervention an der Cisterna cerebellomedullaris nachweisen, daß tatsächlich die Kommunikation zwischen dem vierten Ventrikel und dem Subarachnoidealraum durch meningeale Membranen oder durch das in das Foramen magnum fest hineingepreßte Cerebellum obstruiert war. Die meisten Fälle von Nichtfüllung der Ventrikel weisen gleichzeitig einen erhöhten Liquordruck und mehr oder weniger erhebliche Störungen der Liquorresorption auf. In der Regel ist in den Fällen von Nichtfüllung (via Lumbalpunktion) das gesamte Ventrikelsystem nicht mit Luft gefüllt, das Passagehindernis muß also

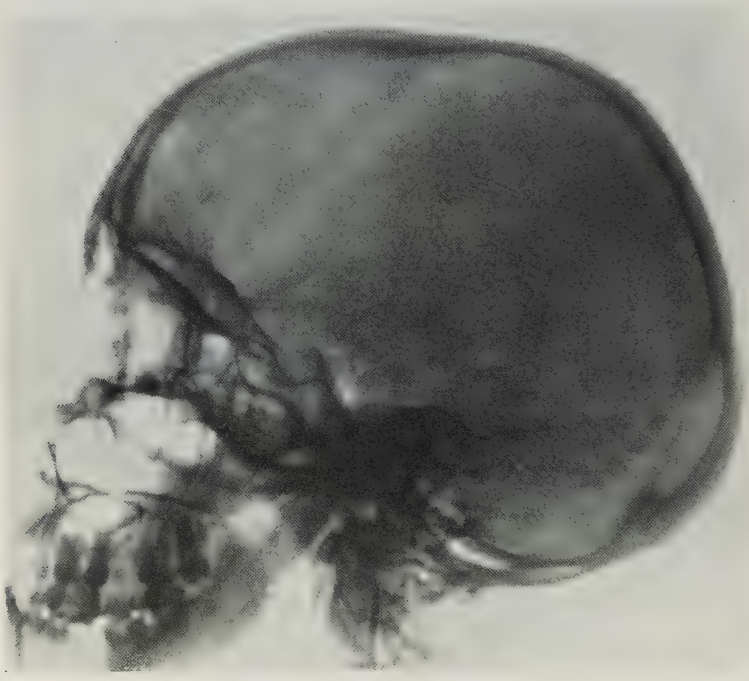

Abb. 7b. Seitenbild von Abb. 7a.

in der Gegend der Foramina *Magendi* und *Luschkae* gesucht werden (Abb. 6 u. 7). Es gibt aber auch Fälle, in denen sich ein Teil des Ventrikelsystems, z. B. der 4. Ventrikel, mit Luft gefüllt darstellt, der Verschluß also oral, im Bereich des Aquäduktes oder bei Füllung des 4. und 3. Ventrikels im Bereich der Foramina *Monroi* gesucht werden muß. Wir haben entsprechende Befunde bei Lufteinführung auf lumbalem Wege machen können (Abb. 8). Größere Zurückhaltung in der Bewertung ist geboten, wenn bei der Ventrikulographie die direkt in einen Seitenventrikel eingebrachte Luft nicht in den 3. und 4. Ventrikel vordringt. Das negative Ergebnis der Nichtfüllung des 3. und vollends

Abb. 8. Hydrocephalus acclusus traumaticus. Hindernis im Bereich des Aquädukts. Füllung des 4. Ventrikels, Nichtfüllung des 3. Ventrikels und der Seitenventrikel bei Luftzufuhr per L.P.

Abb. 9. Kongruente Dilatation und Verziehung des linken Seitenventrikels bei traumatischer Läsion der linken Parietalregion.

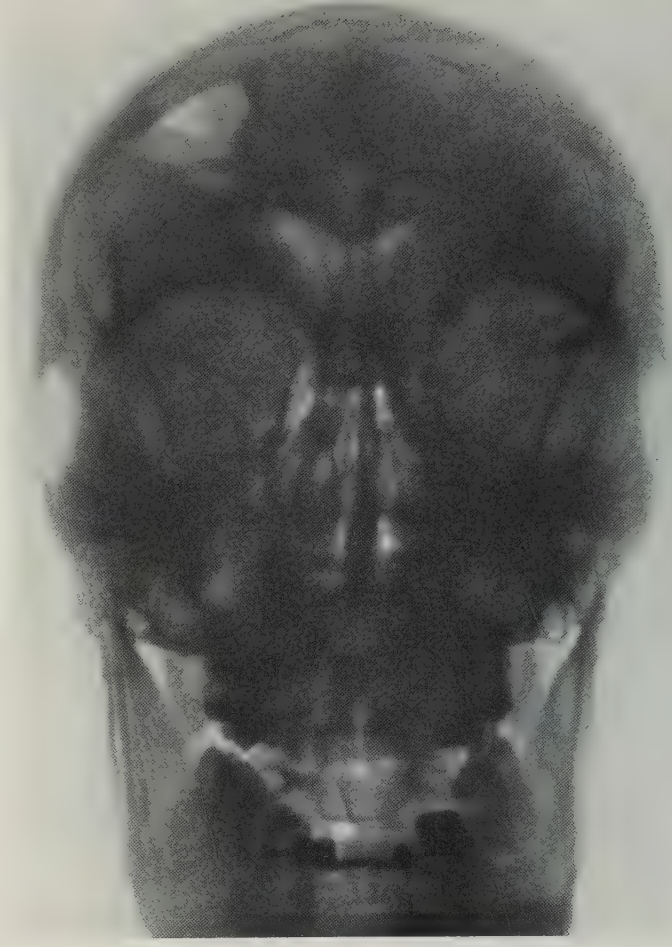

Abb. 9.

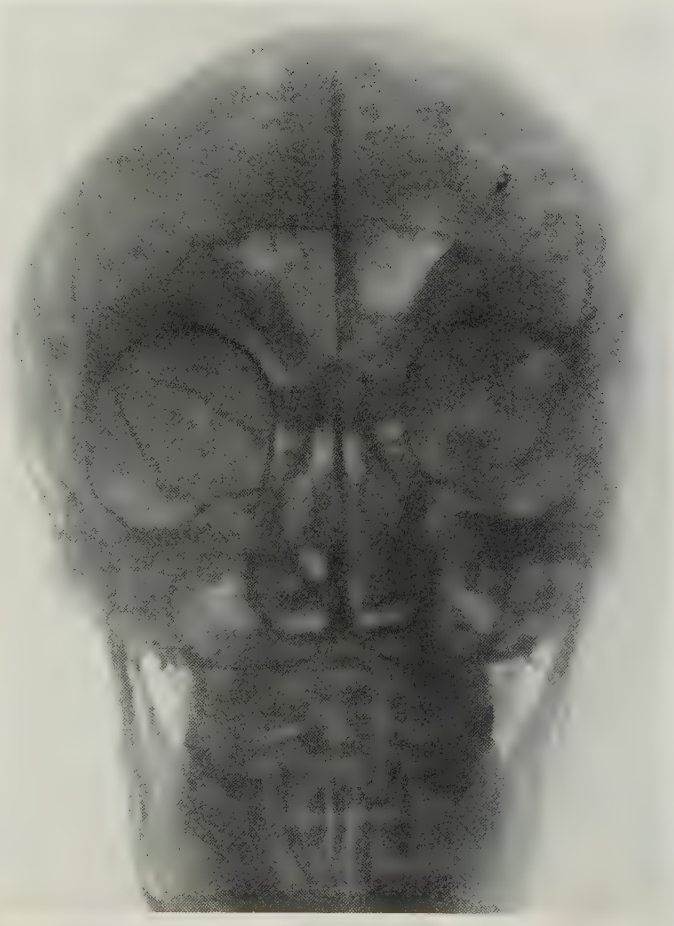

Abb. 10a.

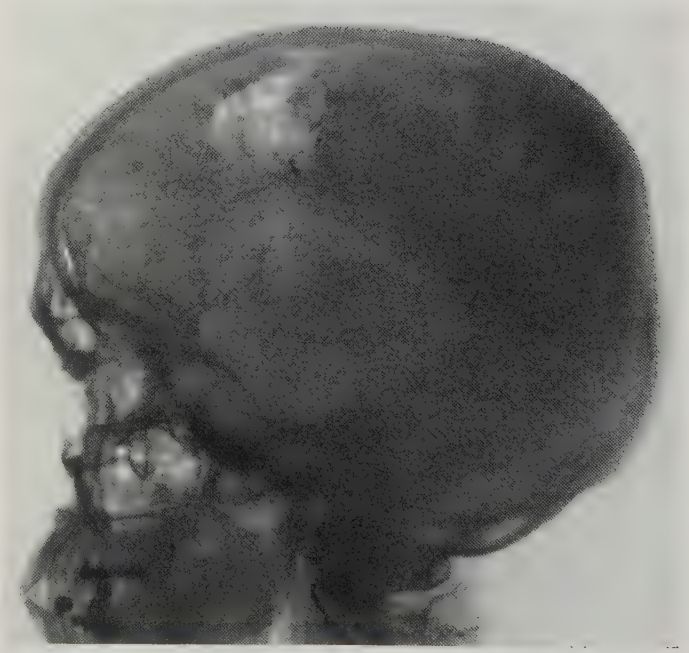

Abb. 10b. Seitenbild von Abb. 10a.

Abb. 10a. Kongruente Dilatation und Verziehung des rechten Seitenventrikels bei traumatischer Läsion der rechten Frontalregion.

des 4. Ventrikels bei der Ventrikulographie kann vorerst nur mit einer gewissen Reserve für ein Passagehindernis im Bereich des 3. Ventrikels oder des Aquäduktes und 4. Ventrikels verwertet werden. Doch weisen die in letzter Zeit auf der *Foerster*schen Abteilung gewonnenen Erfahrungen darauf hin, daß, wenn der gesamte Ventrikelliquor abgelassen wird, auch die Luftfüllung der Ventrikel durch V. P. den 3. und

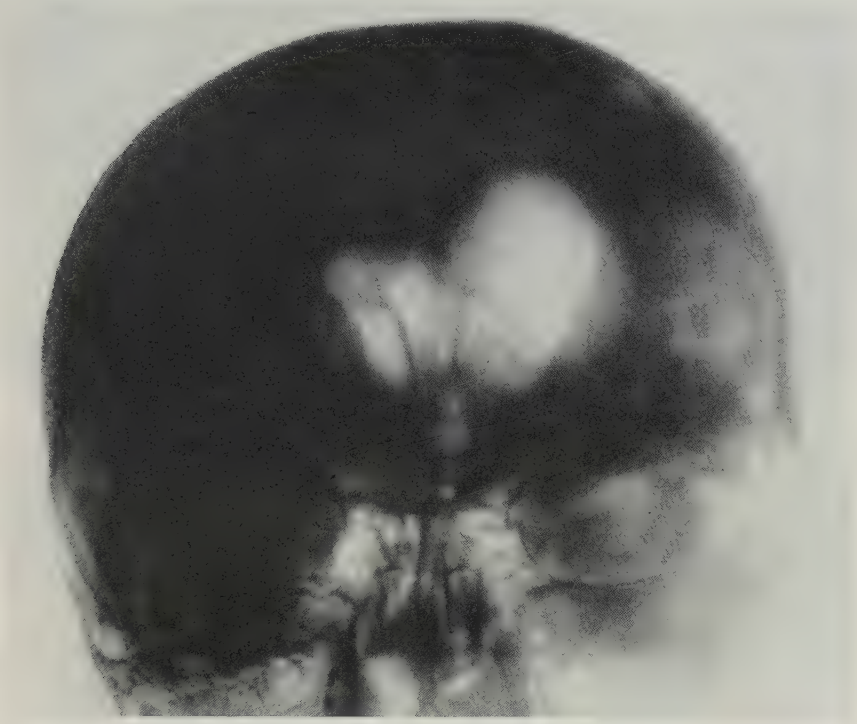

Abb. 11a. Kongruente Dilatation und Verziehung des rechten Seitenventrikels bei traumatischer Läsion der rechten Parietalregion.

sogar meist auch den 4. Ventrikel zur Darstellung bringt, wenn keine Verlegung des 3. Ventrikels bzw. des Aquädukts oder 4. Ventrikels vorliegt.

2. Die *Konfigurationsänderungen der Ventrikel* betreffen vornehmlich die beiden Seitenventrikel, sie finden sich aber sehr häufig auch am 3. und 4. Ventrikel, deren Vergrößerung sich besonders gut in dem unumgänglich notwendigen Seitenbild feststellen läßt. Neben der *Vergrößerung* (Dilatation) eines oder beider Seitenventrikel, die meist mit Abrundung der sonst ausgezogenen Spitzen einhergeht, sieht man häufig eine Verziehung des Ventrikels nach einer Seite (Abb. 9, 10, 11, 12). In diesen Fällen entspricht die Dilatation eines Seitenventrikels in der Regel

der Seite, auf welcher das Trauma angegriffen hat. Mit auffallender Regelmäßigkeit ist dies der Fall da, wo eine Knochenverletzung an der entsprechenden Seite vorliegt, und zwar findet sie sich hierbei nicht nur bei regelrechten *Knochendefekten*, sondern oft auch da, wo nur eine leichte *Knocheneindellung*, eine Absprengung der Tabula interna oder eine feine, kaum sichtbare Fissurlinie vorliegt. Auch da, wo überhaupt

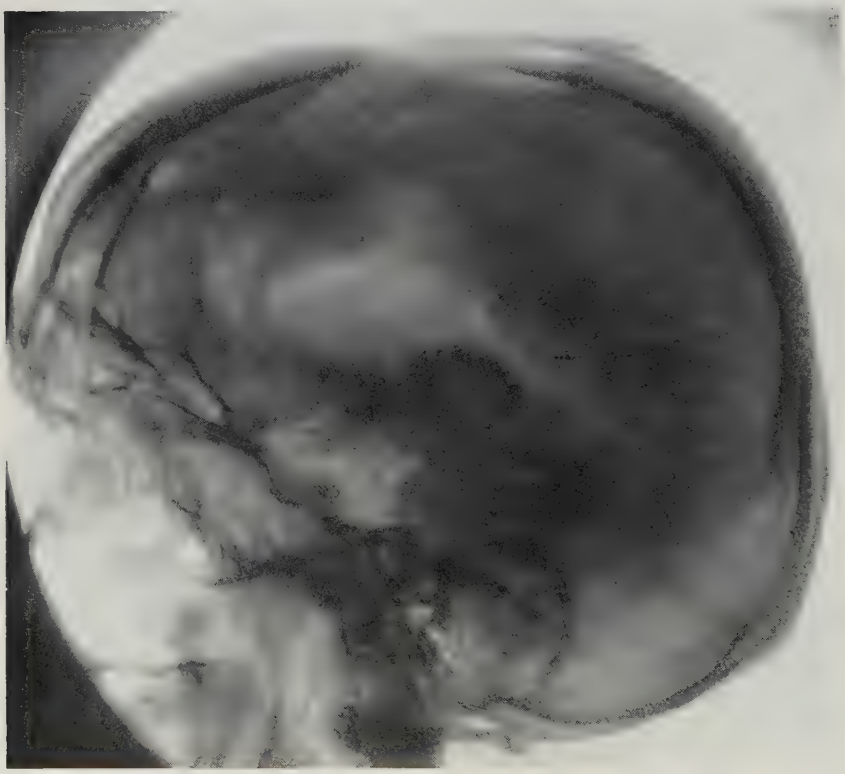

Abb. 11b. Seitenbild von 11a.

keine Knochenveränderung besteht, aber ein Kontusionsherd einer Hemisphäre vorhanden ist, erweist sich nicht selten der Seitenventrikel der betroffenen Hirnhälfte dilatiert bzw. nach dem Kontusionsherd zu ausgezogen (Abb. 13 u. 14). Und schließlich findet sich die einseitige Dilatation auf der Seite des Angriffspunktes des Traumas auch da, wo weder eine Knochenverletzung vorliegt, noch klinisch Zeichen für das Vorhandensein eines Kontusionsherdes feststellbar sind. In einzelnen Fällen besteht aber auch eine *Inkongruenz* zwischen Angriffspunkt des Traumas und der Seite der Ventrikelveränderung. Das fanden wir z. B.

in Fällen von Contrecoup, in denen die klinischen Herderscheinungen der Seite der Ventrikelveränderung konform waren (Abb. 15, S. 74), ferner aber auch in Fällen, in denen keine Herdsymptome, sondern nur

Abb. 12a. Kongruente Dilatation und Verziehung des rechten Seitenventrikels bei traumatischer Läsion der rechten Frontalregion.

cerebrale Allgemeinsymptome vorhanden waren. Schließlich kommt eine einseitige Ventrikelveränderung auch da vor, wo für einen lokalen Angriffspunkt des Traumas keine Anhaltspunkte bestanden (Abb. 16, S. 74).

Eine ebenso große Bedeutung wie der *Ventrikelasymmetrie* müssen wir der *doppelseitigen Ventrikelvergrößerung* beimessen. Wir finden bei

den Kopfverletzten sowohl geringgradige Erweiterungen, bei denen vor allem eine Abrundung der Spitze des Vorderhorns festzustellen ist, als auch ausgesprochene Dilatationen, die als Hydrocephalus internus zu bezeichnen sind. In solchen Fällen ist die Beteiligung des 3. und 4. Ventrikels, die sich auf dem frontalen, aber auch auf dem seitlichen Bilde feststellen läßt, oft eine ziemlich erhebliche. Relativ häufig fanden wir doppelseitige Ventrikelerweiterung bei Fall auf den Hinterkopf, ohne

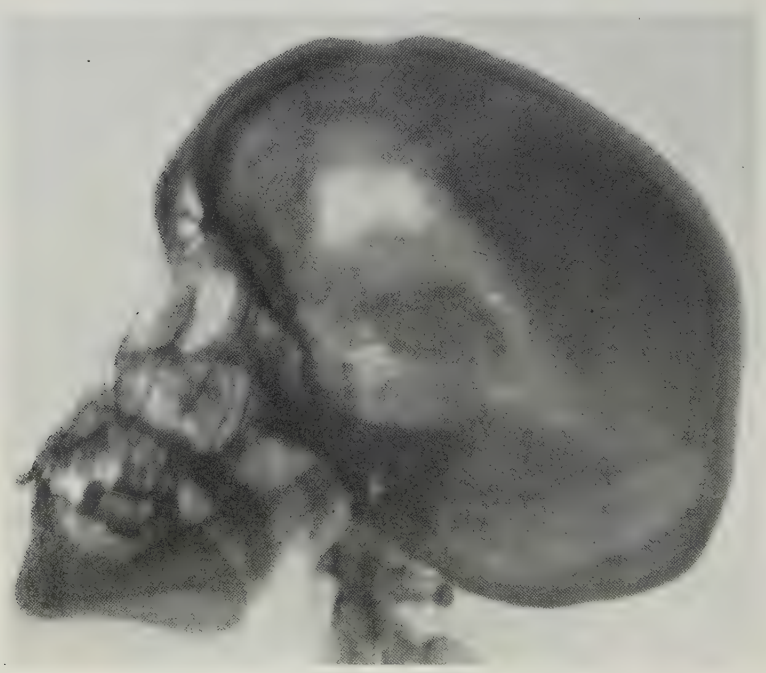

Abb. 12b. Seitenbild von 12a.

daß man jedoch auch darin eine Regel erblicken kann (Abb. 17, S. 75). Verschiedene Autoren nehmen an, daß die Veränderungen, die die Encephalogramme aufweisen, gar nicht durch das Trauma bedingt, sondern als präformierte anatomische Variationen anzusehen seien. Hiergegen ist zu sagen, daß wir über insgesamt nahezu 1000 Encephalogramme, die an den verschiedensten Fällen gewonnen sind, verfügen, so daß das normale Ventrikelbild in seinen Hauptzügen feststeht. Im übrigen sei betont, daß wir davor warnen, das encephalographische Bild für sich *allein* zu verwerten, sondern daß zur Beurteilung darüber, ob Störungen des Liquorsystems vorliegen, die anderen Liquoruntersuchungen unbedingt mit herangezogen werden müssen.

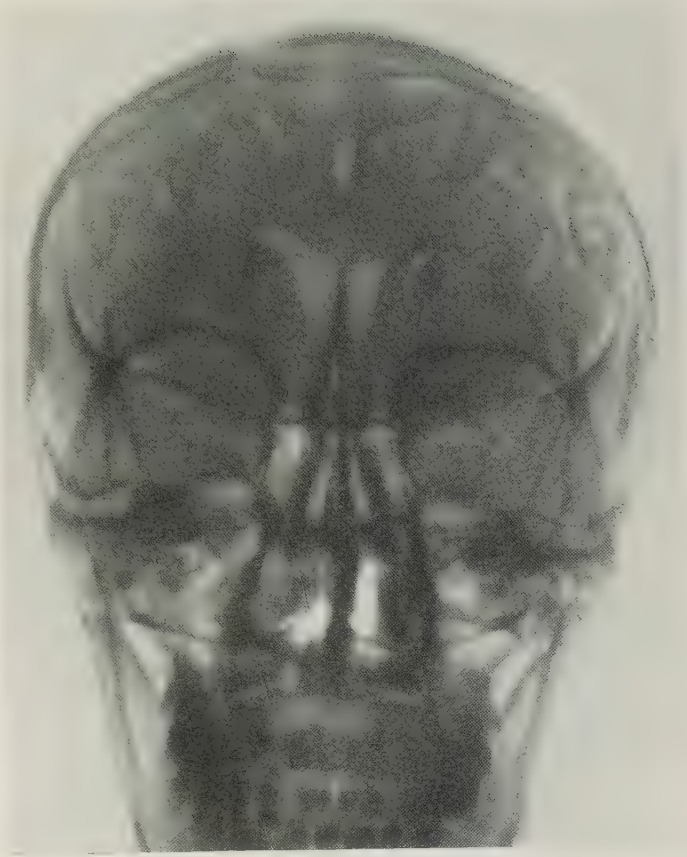

Abb. 13. Kongruente Dilatation und Verziehung des linken Seitenventrikels. Kontusionsherd der linken Hemisphäre, keine Knochenverletzung.

Abb. 14. Kongruente Dilatation des linken Seitenventrikels. Kontusionsherd der linken Hemisphäre, keine Knochenverletzung.

Abb. 15. Kongruente Dilatation des linken Seitenventrikels. Angriffspunkt des Traumas rechts, Contrecoup links.

Abb. 16. Dilatation des linken Seitenventrikels. Kein umschriebener Angriffspunkt des Traumas, keine Herdsymptome.

3. Der Befund einer *vermehrten, pathologischen Oberflächenzeichnung* — vermindert oder fehlend ist sie bei Kopfverletzten seltener — wird von uns nur mit Vorsicht bewertet (Abb. 18 u. 19). Sie gewinnt besonders dann Bedeutung, wenn sie hohe Grade aufweist und wenn zugleich auch der Aus-

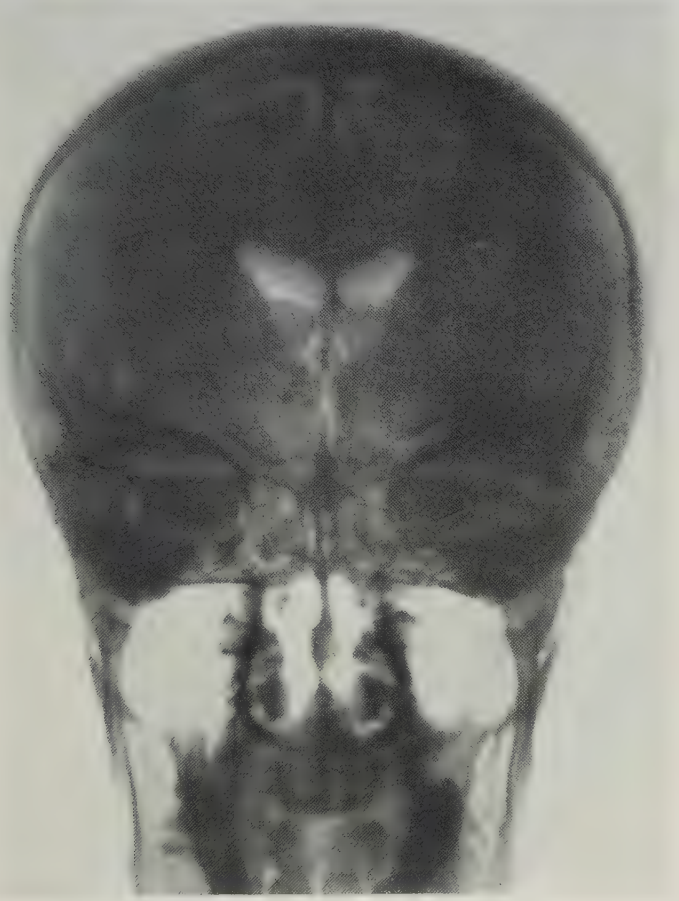

Abb. 17. Doppelseitige Dilatation der Ventrikel bei Sturz auf den Hinterkopf.

fall der Jodresorptionsprüfung und ein erhöhter Liquordruck eine Störung des Liquorsystems aufdecken. Eine gewisse Oberflächenzeichnung am Stirn- und Occipitalpol findet sich in den meisten Fällen schon in der Norm.

Besondere Bedeutung besitzen die *umschriebenen Luftansammlungen*. Es handelt sich dabei um arachnoideale cystische Bildungen, die wir mehrfach durch Operation verifiziert haben. Manchmal finden sich die letzteren gerade in der Umgebung der größten Ventrikelausziehung und

haben Beziehung zur traumatischen Porencephalie. Oft zeigen die basalen Cysternen einen ganz abnormen Grad von Füllung (Abb. 6 u. 7). Eine pathologische Oberflächenzeichnung findet man manchmal bei

Abb. 18a. Traumatische Meningopathie. Starke Luftansammlung in den Subarachnoidealräumen.

Nichtfüllung der Ventrikel. Das spricht, wie schon erwähnt, gegen die Annahme, die Nichtfüllung sei als Zufallsbefund oder als belanglos anzusehen, sondern vielmehr für die Annahme, daß die Nichtfüllung der Hirnventrikel durch eine Passageverlegung der For. *Magendi* und *Luschkae* bedingt ist. Der gleiche Prozeß, offenbar ein chronisch ent-

zündlicher Vorgang, führt einerseits zur Verklebung der For. *Luschkae* und *Magendi*, andererseits zur Bildung von cystischen Hohlräumen verschiedenster Größe an der Hirnoberfläche.

Die Zahl der nicht der Norm entsprechenden Encephalogramme ist unter dem von mir berücksichtigten Material eine relativ große, 86 von 106, umfaßt also etwa $^4/_5$ aller von mir untersuchten Fälle.

Es fragt sich nun, worauf die hier geschilderten Veränderungen des Liquorsystems, die Druckerhöhung, die mittels der Jodprüfung fest-

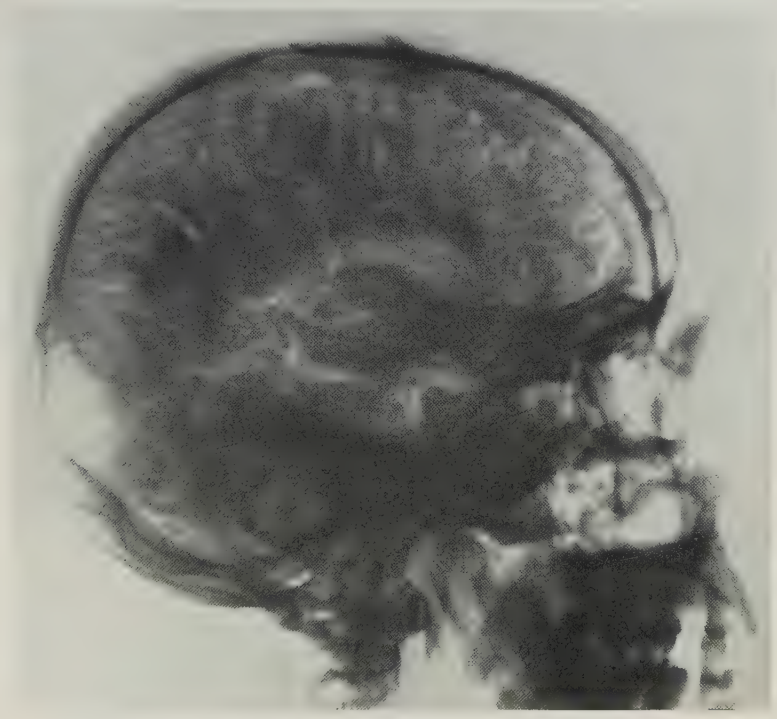

Abb. 18b. Seitenbild von Abb. 18a.

stellbare Verzögerung oder Aufhebung der Liquorresorption, die durch die Encephalographie und die Jodpassageprüfung feststellbaren Passageverlegungen zwischen Ventrikelinnerem und Subarachnoidealraum, die durch die Encephalographie feststellbaren Gestaltsänderungen der Ventrikel und die abnormen Liquoransammlungen im Subarachnoidealraum beruhen. Die Hauptursache bilden offenbar die posttraumatischen Meningopathien, die Arachnitis serofibrosa cystica adhaesiva bzw. die Meningitis serosa. Die Meningopathien führen sowohl zu diffuser Liquorvermehrung als auch zur Bildung von Cysten und Kammern innerhalb der Arachnoidea und zu umschriebenen Liquoransammlungen. Durch

Strangbildungen und Verklebungen in der Gegend der For. *Luschkae* und *Magendi* wird der Ventrikelabschluß bedingt. Häufig beruht die Aufhebung der Kommunikation zwischen Ventrikelsystem und Subarachnoidealraum darauf, daß durch den erhöhten Hirndruck das Klein-

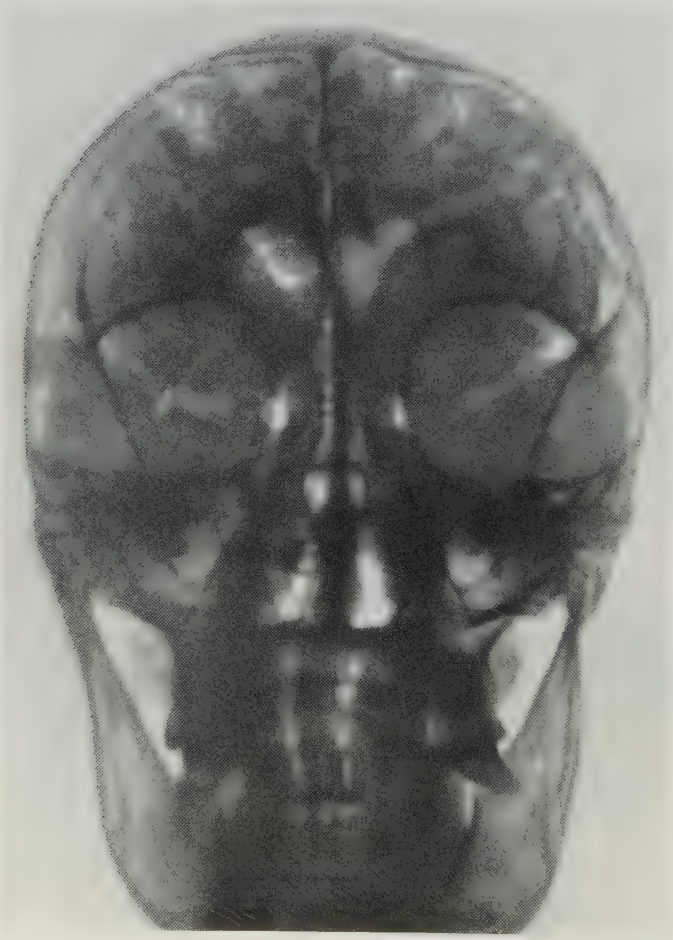

Abb. 19a. Traumatische Meningopathie. Starke Luftansammlung in den Subarachnoidealräumen.

hirn wie ein Pfropf in das Foramen magnum hineingepreßt ist. Durch die Meningopathien wird die Liquorsekretion gesteigert und der Liquordruck erhöht, durch Verödung der liquorresorbierenden Organe wird die Liquorresorptionsstörung hervorgerufen. Qualitative Liquorveränderungen (Eiweiß- und Zellvermehrung) fehlen in den meisten Fällen. Aber neben den Meningopathien spielen wahrscheinlich auch die post-

traumatischen Vasopathien und Encephalopathien eine Rolle. Sie dürften bei den einseitigen Ventrikeldilatationen und Verziehungen nach der Stelle der Läsion z. T. wenigstens von Bedeutung sein.

Das hier zur Bearbeitung gelangte Material ist nach klinischen Gesichtspunkten folgendermaßen geordnet:

In der *ersten Gruppe* haben wir die Kopfverletzten vereinigt, welche keine klinischen Herdsymptome, wohl aber das eingangs geschilderte posttraumatische cerebrale Allgemeinsyndrom bieten. Ich habe diese

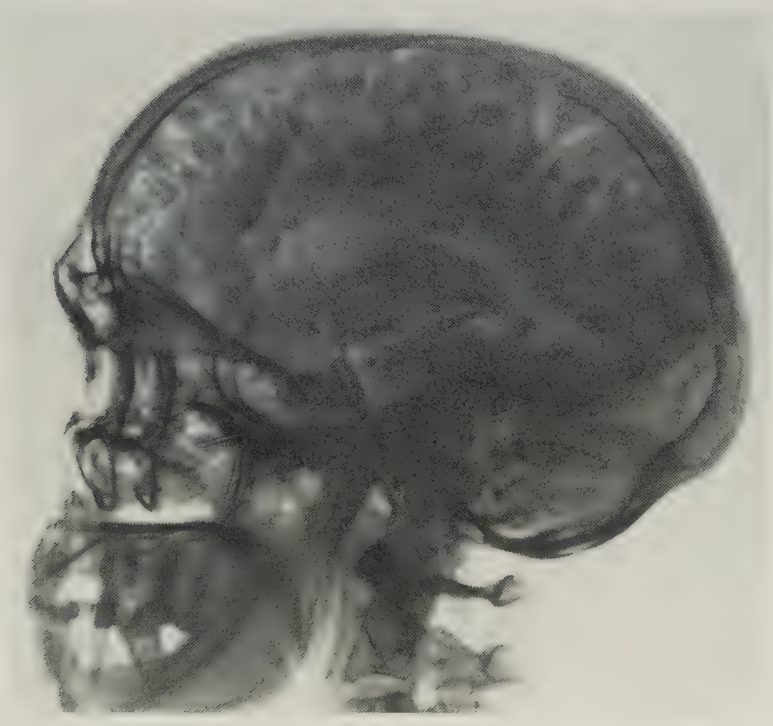

Abb. 19 b. Seitenbild von Abb. 19 a.

Fälle, insgesamt 48, in zwei Untergruppen geteilt, je nachdem ob eine Knochenverletzung vorliegt oder nicht.

Zur *zweiten Gruppe* gehören die Fälle, die zwar auch das cerebrale Allgemeinsyndrom bieten, bei denen aber gleichzeitig klinische Herdsymptome nachweisbar sind.

Der traumatischen Epilepsie ist die letzte, *dritte Gruppe* vorbehalten. Auch hier ist eine Teilung in Fälle ohne klinisch nachweisbare interparoxysmale Herdsymptome und in Fälle mit interparoxysmalen Herderscheinungen vorgenommen worden.

Die Fälle der drei Gruppen sind in Tabellenform geordnet.

Tabelle 1. *Fälle mit cerebralem Allgemein-*

Nr.	Name, Alter, Geschlecht	Art des Traumas	Zeit zwischen Trauma und Untersuchung	Kommotionserscheinungen
				a) Ohne Knochen-
1	A. Ack., 23 Jahre, ♂ . . .	Holzstück am Hinterkopf	4 Monate	Bewußtlos. Erbrechen
2	W. Bart, 26 Jahre, ♂ . .	2 Traumen 1. Hinterkopf, 2. l. Kopfseite und Kinn	2 Monate	2mal bew.
3	J. Baumg., 52 Jahre, ♂ .	Fall auf r. Kopfseite	5 Monate	1 Tag bew.
4	J. Beck, 42 Jahre, ♂ . .	Mehrere Traumen, besonders l. Kopfseite	$1^1/_2$ Jahre	Commotio
5	*P. Fed.*, 37 Jahre, ♂ . . .	Fall auf die r. Kopfseite	8 Jahre	Commotio
6	H. Glein., 33 Jahre, ♂ . .	Eisenstück an l. Stirn	9 Monate	Commotio
7	R. Hop., 28 Jahre, ♂ . .	Stoß an Hinterkopf	2 Monate	$^1/_2$ St. bew.
8	R. Kais., 32 Jahre, ♂ . .	Sturz vom Fahrrad auf l. Stirn	3 Monate	Commotio
9	B. Keit., 18 Jahre, ♂ . .	Kuhhornstoß an r. Parietale	$1^3/_4$ Jahre	3 St. bew.
10	*J. Koty.*, 32 Jahre, ♂ . .	Fall 6 m auf die r. Stirn und Kopfseite	$1^1/_2$ Monat	$^1/_2$ St. bew.
11	B. Lenart., 44 Jahre, ♂ .	Fall auf Hinterkopf	4 Monate	Commotio
12	*J. Mios.*, 49 Jahre, ♂ . .	Mehrere Traumen, besonders r. Kopfseite 1921, 1923, 1924	letztes Trauma $1^1/_2$ J.	*Keine Commotio*
13	H. Schneid., 30 Jahre, ♂ .	Fall auf r. Stirn	11 Jahre	Commotio
14	F. Schwit., 37 Jahre, ♂ .	550 Volt an Kopf, Fall auf Hinterkopf	2 Monate	5 Min. bew.
15	A. Wag., 33 Jahre, ♂ . .	Granatexplosion, Verbrennung der r. Kopfseite	8 Jahre	Commotio?
16	H. Wen., 25 Jahre, ♂ . .	Fall von Leiter auf Stirn	6 Monate	4 Tage bew.
17	P. Wod., 43 Jahre, ♂ . .	Fall auf l. Kopfseite	1 Jahr	5 Min. bew.
18	T. Paterm., 40 Jahre, ♂ .	Fall auf Hinterkopf und Rücken	5 Monate	Commotio
19	A. Reim., 41 Jahre, ♀ . .	Fall auf Hinterkopf	4 Jahre	Commotio fraglich
20	*A. Mich.*, 33 Jahre, ♀ . .	Kuhhornstoß an l. Kopfseite	1 Jahr	*Keine Commotio*

syndrom ohne klinische Herdsymptome.

Liquoruntersuchung		Encephalogramm	Besonderheiten
Druck mm	Jod		
verletzung.			
130	$6^1/_2$ St.	Geringe Dilatation und Abrundung des LSV., verstärkte Oberflächenzeichnung	
200	$^1/_2$ St.	Dilatation LSV. und 3. V., 3. V. seitlich sichtbar	
280	1 St.	Dilatation und Abrundung besonders RSV., mäßige Oberflächenzeichnung	
200	$2^1/_2$ St.	Dilatation und Abrundung beider SV. und 3. V., vermehrte Oberflächenzeichnung	
245	6 St.	Geringe Dilatation des 3. V., sehr starke Oberflächenzeichnung	
125	$3^1/_4$ St.	Geringe Abrundung und Verziehung LSV., mäßige Oberflächenzeichnung	
130	$1^1/_2$ St.	Dilatation und Abrundung beider SV. und 3. V., mäßige Oberflächenzeichnung	
180	$4^1/_2$ St.	Nichtfüllung der Ventrikel, starke Oberflächenzeichnung, besonders am Stirnpol	
110	$2^1/_4$ St.	Geringe Verziehung LSV. und 3. V. nach l., starke Oberflächenzeichnung	
210	$1^1/_2$ St.	Dilatation und Verziehung LSV., starke Oberflächenzeichnung, Dilatation des Vorderhornes seitlich	
115	$^3/_4$ St.	3. V. nach l. verlagert, RSV. schlecht gefüllt, starke Oberflächenzeichnung	
210	$3^3/_4$ St.	Dilatation beider SV., Verziehung des 3. V. nach r., mäßige Oberflächenzeichnung	
170	1 St.	Geringe Abrundung und Verziehung RSV.	
160	2 St.	Ganz geringe Dilatation beider SV. und 3. V., mäßige Oberflächenzeichnung	
160	$^3/_4$ St.	RSV. etwas nach r. verzogen und besser gefüllt, mäßige Oberflächenzeichnung	
195	$3^1/_2$ St.	Abrundung beider SV., cystische Luftansammlung am Stirnpol	
130	$2^1/_4$ St.	Füllung nur des LSV. und Verziehung nach l., Spangenbildung an Sella turcica	
185	$4^1/_2$ St.	SV. o. B., verstärkte Oberflächenzeichnung	
180	$2^1/_2$ St.	Undeutliche Füllung, Cella media völlig fehlend, keine Oberflächenzeichnung	
120	$1^1/_2$ St.	Keine Ventrikelfüllung, keine Gyruszeichnung	

Tabelle 1

Nr.	Name, Alter, Geschlecht	Art des Traumas	Zeit zwischen Trauma und Untersuchung	Kommotionserscheinungen
				a) Ohne Knochen-
21	A. Hund., 33 Jahre, ♂ . .	Fall auf l. Kopfseite	6 Monate	mehrere Stunden bew.
22	A. Petsch., 46 Jahre, ♀ .	Fall auf Hinterkopf	16 Jahre	Commotio
23	F. Tschörn., 25 Jahre, ♀ .	Stein auf r. Scheitel	2 Jahre	Commotio
24	J. Greg., 24 Jahre, ♂ . .	Fall auf l. Kopfseite	5 Monate	$^1/_2$ St. bew.
25	J. Grübl., 22 Jahre, ♂ . .	Berührung von Starkstrom, danach Fall	7 Monate	1 St. bew.
26	E. Jan., 26 Jahre, ♂ . . .	Eisenstange an l. Stirn — Schläfe	1 Monat	Commotio
27	E. Jendr., 19 Jahre, ♂ . .	Schuß an r. Schläfe, Knochen unversehrt	7 Monate	Commotio
28	*G. Leich.*, 40 Jahre, ♂ . .	Schlag mit Lanzenschaft auf Scheitelhöhe	11 Jahre	*Keine Commotio*
29	B. Liehr, 39 Jahre, ♂ . .	1. Kolbenschlag r. Kopfseite, 2. Nervenshock bei Granatexplosion	9 u. 10 Jahre	Comm. fragl
30	R. Roth., 47 Jahre, ♂ . .	Fall auf r. Kopfseite	7 Monate	Commotio
31	W. Schm., 34 Jahre, ♂ . .	Stein auf r. Scheitelbein	4 Monate	Comm. fragl
32	O. Wan., 49 Jahre, ♂ . .	Fall auf Hinterkopf	9 Monate	Commotio
33	*G. Jus.*, ♂	Fall auf Hinterkopf	2 Monate	Commotio
34	J. Lubows., ♂	Axt an r. Stirn, Hautwunde	$1^1/_4$ Jahre	Moment bewußtlos
35	P. Jaen., 59 Jahre, ♀ . .	Schlag an r. Hinterkopf	5 Jahre	Commotio
				b) Mit Knochen-
1	*K. Fay*, 48 Jahre, ♂ . . .	Eisenschiene auf Hinterkopf, Schädelbasisbruch	11 Monate	Commotio
2	*F. Göb.*, 34 Jahre, ♂ . . .	Schrapnellschuß l. Scheitelbein, Knochendelle, Splitter	12 Jahre	Commotio
3	A. Grad., 29 Jahre, ♂ . .	Granatsplitter Hinterkopf, Knochendefekt	9 Jahre	Commotio

(Fortsetzung).

Liquoruntersuchung		Encephalogramm	Besonderheiten
Druck mm	Jod		
verletzung.			
50	2 St.	Geringe Dilatation LSV. und 3. V., verstärkte Oberflächenzeichnung	
110	$2^1/_4$ St.	Geringe Dilatation und Abrundung beider SV., über r. Parietale cystische Luft	
50	$1^1/_2$ St.	Keine Ventrikelfüllung, starke Oberflächenzeichnung	
170	$2^3/_4$ St.	SV. o. B., geringe Oberflächenzeichnung	Deutliche Aggravation
170	$^3/_4$ St.	Asymmetrie r. > l., seitlich 3. und 4. V. sichtbar	Funktioneller Anfall, der auf Zureden verschwindet
320	$1^1/_4$ St.	Dilatation und Verziehung LSV., starke Oberflächenzeichnung	Funktioneller Anfall, Aggravation bei späterer Untersuchung
160	$3^1/_2$ St.	Normaler Befund	Depressive Stimmungslage. Suicidversuch
150	2 St.	Ventrikel o. B., in der Falx kalkdichter, dreieckiger Schatten	
185	$^3/_4$ St.	Mäßige Dilatation und Abrundung beider SV., Dilatation 3. V., starke Oberflächenzeichnung	Potator. Aggravatio, funktionelle Anfälle
170	$3^1/_2$ St.	Keine V.-Füllung, Luftansammlung an Falx und Oberfläche	Tremor und Gangstörung nur bei Beobachtung, Aggravatio
130	$2^1/_2$ St.	Normaler Befund	Angeblich früher epileptische Anfälle, psychogene Reaktion
155	$1^1/_4$ St.	Dilatation und Abrundung LSV., Abrundung RSV., Dilatation 3. V., mäßige Oberflächenzeichnung	Neurasthenie schon vor Unfall
175 200	$3^1/_2$ St.	Starke Dilatation beider SV. und 3. V., seitlich 3. und 4. V. sichtbar, Oberflächenzeichnung	Funktioneller Anfall
130	$3^1/_2$ St.	Verziehung des RSV. und 3. V. nach r., vermehrte Oberflächenzeichnung	Starke Überwertung der Beschwerden
160	4 St.	Keine Ventrikelfüllung, sehr starke Oberflächenzeichnung	Depressive Stimmungslage, Arteriosklerose
verletzung.			
180	$2^1/_2$ St. K. 4 Min.	Dilatation und Abrundung beider SV. und 3. V., 3. V. nach rechts verzogen	
130	$1^1/_4$ St. K. 4 Min.	Dilatation und Abrundung besonders LSV., Knochensplitter, seitl. 4. V.	
180	$3^1/_4$ St.	Dilatation und Abrundung beider SV. und 3. V., starke Oberflächenzeichnung	

Tabelle 1

Nr.	Name, Alter, Geschlecht	Art des Traumas	Zeit zwischen Trauma und Untersuchung	Kommotionserscheinungen
				b) Mit Knochen-
4	*F. Jaek.*, 23 Jahre, ♂ . .	Hufschlag r. Stirn, Knochenverdickung	5 Monate	Commotio
5	R. Klink., 24 Jahre, ♂ . .	Hufschlag l. Stirn, Knochendefekt, Nasenbeinbruch	9 Jahre	Commotio
6	*A. Mross*, 56 Jahre, ♂ . .	Eisengewicht auf r. Scheitelbein, Knochendefekt	10 Jahre	Commotio
7	A. Rog., 46 Jahre, ♂ . .	Kopfsteckschuß l. Parietale, Knochendefekt	10 Jahre	mehrere Tage bewußtlos
8	R. Ruppr., 45 Jahre, ♂ .	Eisen an l. Parietale, Knochendefekt	9 Jahre	Commotio
9	P. Syl., 15 Jahre, ♂ . . .	Fall 4 m l. Stirn und Schläfe, Impr.-Fraktur	1 Monat	Commotio
10	B. Schaal, 25 Jahre, ♂ . .	Schlagring r. Parietale, Knochendelle	5 Jahre	Commotio
11	D. Hart., 32 Jahre, ♀ . .	Hufschlag r. Stirn, Knochendelle	11 Jahre	Commotio
12	L. Joswi., 55 Jahre, ♂ . .	Fall auf l. Kopfseite, Schädelbasisbruch	12 Jahre	Commotio
13	A. Mark., 31 Jahre, ♂ . .	Schrapnellschuß l. Stirn, Knochendelle	12 Jahre	Commotio

Die erste Gruppe umfaßt *48 Fälle*. Wir finden die verschiedenartigsten Traumen mit ebenso verschiedenem Angriffspunkt am Schädel. Es handelt sich, abgesehen von 5 Schußverletzungen, sowie 2 Starkstromverletzungen, um stumpfe Kopf-Traumen. Der Zeitraum zwischen Trauma und Untersuchung wechselt zwischen einigen Monaten und mehreren Jahren. Die überwiegende Mehrzahl unserer Kopfverletzten hat eine initiale Commotio erlitten. In einigen unserer Fälle, die noch ausführlicher gewürdigt werden sollen, hat aber eine solche nicht bestanden. Allen Fällen dieser Gruppe gemeinsam ist der oben skizzierte charakteristische Beschwerdekomplex bei Fehlen aller klinischen Herderscheinungen.

Eine Erhöhung des Druckes fanden wir in 24 Fällen (mit Knochenverletzungen 6, ohne Knochenverletzungen 18), eine Resorptionsstörung in 29 Fällen (mit Knochenverletzungen 7, ohne 22).

Die Zahl der nicht der Norm entsprechenden Encephalogramme beträgt 37 (= 77%). Darunter befinden sich 6 Nichtfüllungen, ein charakteristisches Paradigma hierfür ist folgender Fall.

(Fortsetzung).

Liquoruntersuchung		Encephalogramm	Besonderheiten
Druck mm	Jod		
verletzung.			
190	$1^1/_4$ St.	Nichtfüllung der Ventrikel Ventrikelpunktion, Jodpassage 38 Min., Dilatation der SV. besonders r.	
105	$3^1/_2$ St.	Verziehung LSV. gegen Defekt, unter diesem cystische Luftansammlung	
180	$6^1/_4$ St.	RSV. fast nicht gefüllt, sonst o. B.	
120	$4^1/_2$ St.	Starke Dilatation und Abrundung des LSV. und 3. V.	
—	$^3/_4$ St.	Verziehung des LSV., cystische Luftansammlung neben Falx, Dilatation 3. V.	Mastix: Meningitiskurve
—	3 St.	Dilatation und Verziehung LSV. u. 3. V., seitlich 4. V. sichtbar	
170	$1^1/_2$ St.	Verziehung des LSV., seitlich 4. V.	
110	$1^1/_2$ St.	Dilatation und Verziehung RSV., starke Oberflächenzeichnung, Stirnknochen eingedellt	
390	$6^1/_2$ St.	Dilatation und Abrundung beider SV. und 3. V., 3. V. auch seitlich, starke Oberflächenzeichnung	Pseudodemenz, funktionelle Anfälle
135	$^1/_2$ St.	Dilatation und Abrundung des LSV.	Funktionelle Anfälle mit Schreien und Gestikulieren

Fall 1. F. Jaek. (Tab. I, *b*, Nr. 4), 23 Jahre alt, Landwirt, früher immer gesund, erlitt vor 6 Monaten einen Hufschlag an die rechte Stirn. Er war kurze Zeit bewußtlos und blutete aus einer Hautwunde. Seit dieser Zeit klagt Patient über Kopfschmerz, Schwindel besonders beim Bücken und bei schwerer Arbeit, ferner über allgemeine Mattigkeit und Schwäche.

Befund: Großer kräftiger Mann; über der rechten Augenbraue eine 4 cm lange, reaktionslose, verschiebliche Hautnarbe. Neurologische und Ohrenuntersuchung o. B. Bei der Encephalographie werden 110 ccm Luft eingeführt, der Liquordruck im Liegen beträgt 190 mm. *Keine Ventrikelfüllung.* Bei der darauf vorgenommenen *Ventrikelpunktion* werden 40 ccm Liquor abgelassen und durch 30 ccm Luft ersetzt. Das Röntgenbild ergibt eine starke *Erweiterung beider Seitenventrikel*, wobei der *rechte* (Trauma rechts) erheblich stärker dilatiert erscheint. Bei der einige Tage später vorgenommenen *Jodpassage* werden 2 ccm JNa in den Ventrikel eingespritzt. Das Jod erscheint in dem Lumbalpunktat erst nach *38 Min.*, eine fast *vierfache Verzögerung* gegenüber der Norm, während die *Ausscheidung im Urin* prompt nach $1^1/_4$ *Stunde* einsetzt.

Diagnose: *Hydrocephalus occlusus relativus. Ohne Liquorresorptionsstörung* (Abb. 5a—d, S. 60—64).

Die bei diesem Patienten erhobenen Befunde sind ganz besonders instruktiv und bedeutsam. Wir konstatierten: 1. eine *Nichtfüllung*

auf lumbalem Wege, 2. mit Hilfe der Ventrikelpunktion einen *Hydrocephalus internus*, 3. eine besonders starke *Ventrikelerweiterung* auf der *Seite des Traumas* und konnten schließlich durch die Jodpassageprüfung einen fast *absoluten Ventrikelabschluß* feststellen.

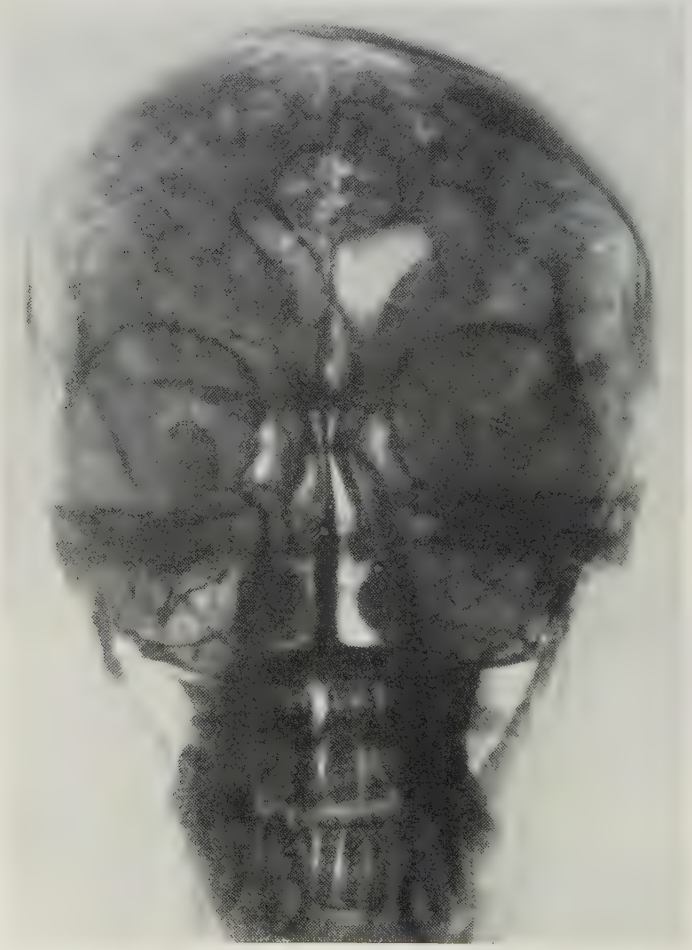

Abb. 20a. Kongruente Dilatation des linken Seitenventrikels. Angriffspunkt des Traumas links.

Unter den 30 Fällen mit einseitigem Angriffspunkt des Traumas korrespondierten, besonders in der Rubrik mit Knochenverletzungen, die Ventrikelveränderungen mit der Seite des Traumas in 16 Fällen.

Bei diffusem Angriffspunkt des Traumas fanden wir vier einseitige Ventrikeldilatationen. Beispiel für kongruente Asymmetrie:

Fall 2. F. Göb. (Tab. 1, *b*, Nr. 2), 34 Jahre alt, war bis zum Kriege immer gesund. Oktober 1914 Schrapnellschuß mit Knochensplitterverletzung des *linken* Scheitelbeins, danach leichte Schwäche im rechten Arm, die sich bald völlig zurückbildete. Seit Anfang 1926 mehrfach starke Schwindelanfälle, Kopfschmerzen, Ohrensausen, Unfähigkeit zur Arbeit.

Befund: 2 Querfinger über dem linken Ohr Hautnarbe und deutliche Knocheneindellung. Neurologisch o. B. Liquordruck 130 mm, Jodresorption 70 Min. Das Encephalogramm (Abb. 20) ergibt ziemlich erhebliche Dilatation des *linken* Seitenventrikels und vermehrte Oberflächenzeichnung. Mehrere Knochensplitterchen auf der Seitenaufnahme deutlich sichtbar (Abb. 20 b).

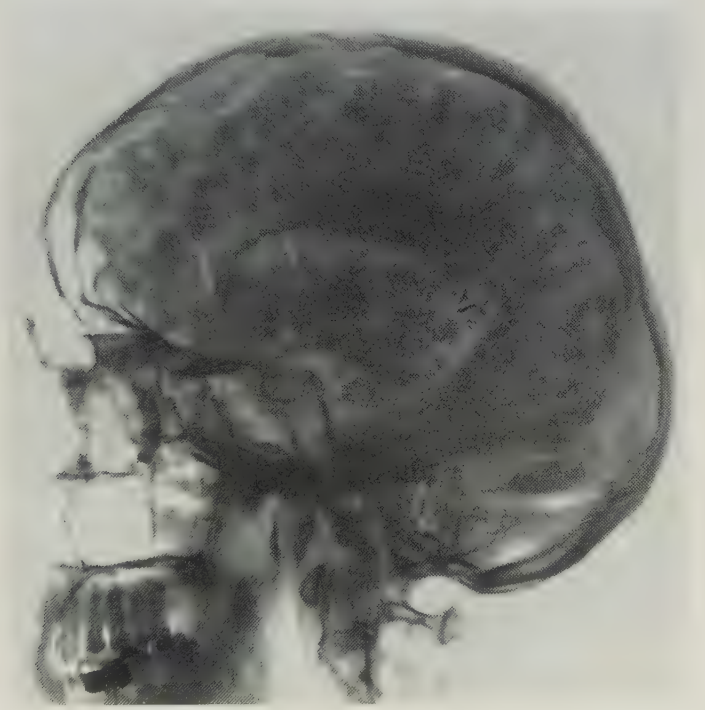

Abb. 20 b. Seitenbild von Abb. 20 a.

Als Beispiel für inkongruente Asymmetrie diene folgender Fall:

Fall 3. J. Koty (Tab. 1, *a*, Nr. 10), 32 Jahre alt, Arbeiter, früher immer gesund, stürzte vor einem Monat aus etwa 6 m Höhe auf die rechte Kopfseite, war etwa $^1/_2$ Stunde bewußtlos und erbrach mehrmals. Seitdem klagte er über Kopfschmerzen, besonders in den beiden Schläfen und über starkes Schwindelgefühl; er erklärt, wegen des Schwindels und allgemeiner Schwäche nicht arbeiten zu können.

Befund: Außer 2 Hautnarben an der rechten Stirnhaargrenze und über der rechten Augenbraue nichts Pathologisches. Jodresorption $1^1/_2$ Stunden, Liquordruck 210. Das Encephalogramm (siehe Abb. 21) ergibt deutliche Vergrößerung und Verziehung des *linken* Seitenventrikels.

Doppelseitige Ventrikelveränderungen waren 12mal vorhanden. Zwei dieser Fälle möchte ich hier kurz anführen.

Fall 4. K. Fay (Tab. 1, *b*, Nr. 1), 48 Jahre, erlitt Oktober 1925 folgenden Unfall: Eine schwere Eisenschiene fiel aus beträchtlicher Höhe mit einem Ende dem Patienten

Abb. 21. Geringe doppelseitige Ventrikeldilatation nach Trauma am Hinterkopf.

auf Nacken und Hinterkopf. 2stündige Bewußtlosigkeit, mehrfaches Erbrechen, Blutung aus Mund und linkem Ohr. Seitdem besonders linksseitige Kopfschmerzen, Schwindelanfälle, allgemeine Schwäche. Klinisch ist kein besonderer Befund zu erheben. Der Liquordruck beträgt 180 mm, die Jodresorption $2^1/_2$ Stunden, das Encephalogramm (Abb. 22) ergibt geringe Vergrößerung und Abrundung beider Seitenventrikel und des 3. Ventrikels.

Fall 5. *G.* Jus. (Tab. 1, *a*, Nr. 33), Arbeiter, 47 Jahre alt. Fiel vor 2 Monaten hinterrücks in einen Bottich mit heißem Wasser und schlug mit dem Hinterkopf an ein eisernes Geländer, kurze Bewußtlosigkeit, Brandwunden am Rücken, sonst keine Verletzungen. Patient klagt danach über heftige Kopfschmerzen und Kopfdruck sowie über Schwindel, Ohrensausen, körperliche Mattigkeit. Daneben ausge-

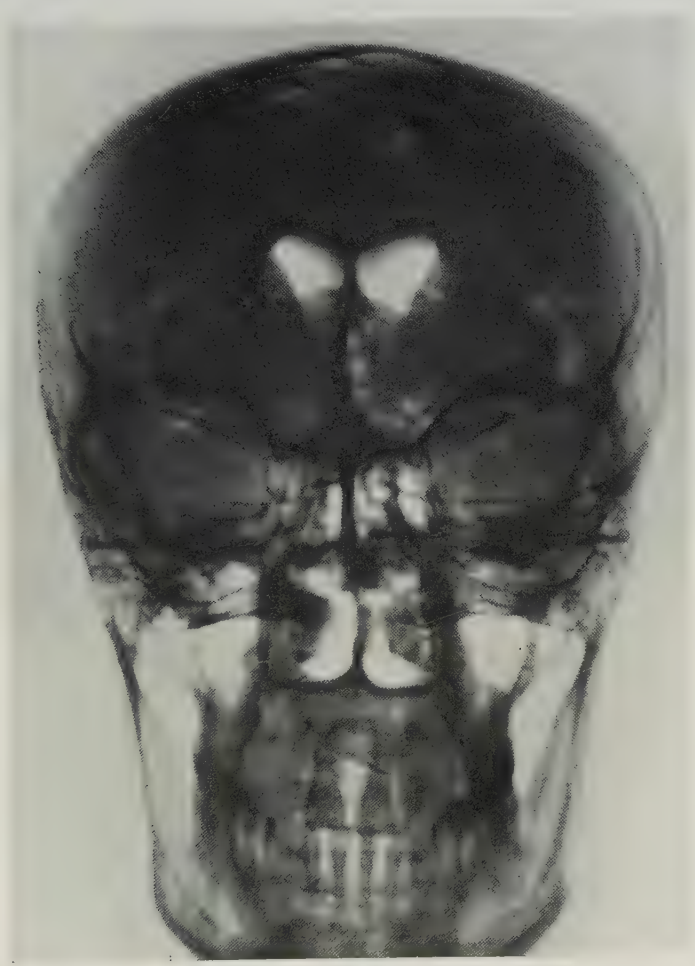

Abb. 22. Doppelseitige Ventrikeldilatation nach Fall auf den Hinterkopf.

sprochenes hysterisches Verhalten. Das Encephalogramm (Abb. 17, S. 75) zeigt starke Dilatation der Ventrikel; seitlich ist der 3. und 4. Ventrikel sichtbar. Jod wird nach $3^1/_2$ Stunden erheblich verzögert ausgeschieden. Liquordruck 175 mm. Das Untersuchungsergebnis läßt eine organische Gehirnschädigung annehmen. Nach einigen Wochen Wiederaufnahme wegen verstärkter Beschwerden. Hierbei hysterischer Anfall und Aufregungszustand mit Schreien, Strampeln und Umsichschlagen. Erneute Liquoruntersuchung (Druck 200 mm). Während der intra-

venösen Injektion einer hypertonischen Kochsalzlösung sofortiges Absinken des Liquordrucks. Nach mehrfacher Wiederholung der Injektionen Minderung der Beschwerden.

Der Fall lehrt also, daß in einem Falle, in dem klinisch die hysterische Reaktionsweise das Bild beherrscht, doch durch das Trauma bedingte Veränderungen im Schädelinneren vorliegen können und als Teilursache der Beschwerden anzusehen sind.

Der Befund einer vermehrten Oberflächenzeichnung konnte in 22 Fällen erhoben werden, auch hierfür ein Beispiel:

Fall 6. P. Fed. (Tab. 1, *a*, Nr. 5), Lokomotivführer, 37 Jahre alt. Erlitt im Felde 1918 einen Zusammenstoß, bei dem er einen heftigen Stoß an die rechte Kopfseite und mehrere Wunden am Körper davontrug. Sekundenlange Bewußtlosigkeit, ohne Erbrechen. Einige Tage starkes Zittern am ganzen Körper. Nach 8 Tagen wieder gearbeitet. Seit $^1/_2$ Jahr infolge von Überanstrengung im Dienst erhöhte Reizbarkeit, quälende Kopfschmerzen und Spannungsgefühl im Kopf, starke Menière-Erscheinungen, Schlaflosigkeit. Klinisch o. B. Der Liquordruck beträgt 245 mm, die Jodresorption ist stark verzögert: 6 Stunden, das Encephalogramm zeigt normale Ventrikel aber eine ziemlich stark vermehrte Oberflächenzeichnung.

Die Störungen im Liquorsystem gehen keineswegs in jedem Fall mit pathologischen encephalographischen Befunden einher, wie es folgender Fall zeigt:

Fall 7. A. Mro. (Tab. 1, *b*, Nr. 6), 56 Jahre, Schmied. Früher immer gesund gewesen. Erlitt November 1915 folgenden Unfall: Eine Krankette fiel Patienten auf die rechte Scheitelhälfte. Impressionsfraktur, sofortige Operation, langdauernde Bewußtlosigkeit, passagere Lähmung der linken Extremitäten. Danach nicht mehr gearbeitet wegen dauernden heftigen Schwindels, besonders bei schnellen Bewegungen. Außerdem Kopfschmerzen, Hämmern im Kopf, Reizbarkeit, Schlaflosigkeit, Gedächtnisschwäche.

Befund: Auf der rechten Scheitelhöhe eine etwa 2 cm lange, dreieckige Knochenlücke. Zahlreiche Hautnarben, Haut mit dem Defekt fest verwachsen. Keine Pulsation. Neurologisch o. B. Die Jodresorption ist stark verzögert: $6^1/_4$ Stunden, Der Liquordruck beträgt *180 mm*, das Encephalogramm (Luftmenge 135 ccm) ergibt nur eine etwas geringere Füllung des rechten Seitenventrikels und mäßige Oberflächenzeichnung. Diagnose: Erhebliche Liquorresorptionsstörung mit Druckerhöhung.

Besonders eingehen möchte ich noch auf die 3 Fälle dieser Gruppe *ohne initiale Commotio.*

Im *Fall 8* (Tab. 1, *a*, Nr. 20) handelt es sich um eine 33jährige Frau, die einen Kuhhornstoß auf die linke Kopfseite erlitten hatte ohne Kommotionserscheinungen und ohne Verletzungen. Sie klagte über Kopfschmerzen und zeitweilige Schwindelgefühle. Untersuchung 1 Jahr nach dem Unfall o. B. Liquordruck 120, Jodresorption $1^1/_2$ Stunden. Das Encephalogramm ergab *Nichtfüllung der Ventrikel und fehlende Oberflächenzeichnung.*

In diesem Falle zeigen die Jodresorptionsprüfung und der Liquordruck normale Werte, aber die Nichtfüllung der Ventrikel weist doch auf eine posttraumatische Meningopathie hin. Im Gegensatz zu diesem Falle konnten in den beiden anderen Fällen auch Störungen des Liquordruckes und der Liquorresorption festgestellt werden.

Fall 9. J. Mios. (Tab. 1, *a*, Nr. 12), Hüttenbeamter, 49 Jahre alt. Erlitt mehrere Traumen: 1921 Mißhandlung mit Gummiknüppeln; 1923: Fall in 3 m tiefen Keller auf die linke Kopfseite, keine Bewußtlosigkeit, kein Erbrechen, keine Blutungen. 1924 infolge eines Schwindelanfalls Fall von einem Waggon, offene Kopfwunde rechts, wiederum keine Kommotionserscheinungen. Klagt jetzt, 1926, über Kopfschmerzen, Schwindel, Gedächtnisschwäche, Erregungszustände.

Befund: Über dem rechten Scheitelbein verschiebliche Hautnarbe ebenso einige kleinere Hautnarben an der linken Schläfe und am Hinterkopf. Liquordruck beträgt 210 mm, die Jodresorption $3^3/_4$ Stunden. Das Encephalogramm ergab ziemlich erheblich dilatierte Ventrikel, links stärker als rechts, sowie eine Verziehung des 3. Ventrikels nach rechts.

Es fanden sich also alle Merkmale einer ausgeprägten Störung des Liquorsystems genau in demselben Maße wie bei den Traumen mit schweren Kommotionserscheinungen. Nicht minder interessant ist auch der folgende 3. Fall.

Fall 10. J. Leich. (Tab. 1, *a*, Nr. 28), Landjäger, 40 Jahre alt. Bekam im Felde im Jahre 1915 einen heftigen Schlag mit einer Lanze auf den Kopf. Keine Bewußtlosigkeit, keine Folgeerscheinungen. Seit ungefähr 1 Jahr klagt Patient nun über Kopfschmerzen, Summen im Kopf, vorzeitige Ermattung auf seinen Dienstgängen, allgemeines Krankheitsgefühl. Klinisch o. B. Liquordruck 300 mm. Jodresorption 2 Stunden. Das Encephalogramm ergibt keinen wesentlichen Befund, wohl aber zeigt sich auf den encephalographischen wie auch auf den gewöhnlichen Aufnahmen ein ziemlich großer dreieckiger kalkdichter Schatten neben der Falx (siehe Abb. 23). Es handelt sich offenbar um einen Knochensplitter, eine Absprengung der Tabula interna mit einer deutlichen Liquorstörung.

Diese 3 Fälle beweisen, daß es keiner initialen Commotio im Anschluß an ein Trauma bedarf, um das typische posttraumatische cerebrale Allgemeinsyndrom hervorzurufen. Das Trauma ist, auch ohne daß es eine Commotio hervorruft, sehr wohl imstande die Meningopathien auszulösen, die ihren Ausdruck in den erwähnten Liquorstörungen finden und die Beschwerden bedingen.

Die Beurteilung derartiger Fälle von Kopftrauma, wie sie hier in der Tab. 1 zusammengestellt sind, wird immer große Schwierigkeiten bieten, besonders in bezug auf die Frage, ob die subjektiven Beschwerden organisch bedingt oder psychogen sind. Die große Zahl von Fällen dieser Gruppe, in welchen ausgesprochene Störungen des Liquorsystems festgestellt werden konnten, erscheint in dieser Hinsicht besonders bedeutsam. Wie aber die in den Tabellen aufgeführten Fälle zeigen, konnten wir keineswegs in allen Fällen mit ausgesprochenem cerebralen Allgemeinsyndrom ausgesprochene Störungen des Liquor-Ventrikelsystems nachweisen. Andererseits konnten wir in vielen Fällen, in welchen letztere deutlich nachweisbar waren, eine markante Aggravation, ausgesprochene Rentenwünsche, bzw. eine ausgesprochene hysterische Konstitution, aus der heraus die Kranken in einer von den Patienten mit normaler Konstitution ganz verschiedenen Weise auf die durch das Trauma gesetzten Veränderungen reagieren, nachweisen. Und schließlich

kommt es auch vor, daß deutliche Störungen des Liquor-Ventrikelsystems aufgedeckt werden, ohne daß die Kranken überhaupt über nennenswerte subjektive Beschwerden klagen. Daraus geht hervor, daß die subjektiven Beschwerden des posttraumatischen cerebralen Allgemeinsyndroms und die hier beschriebenen Störungen des Liquorventrikel-

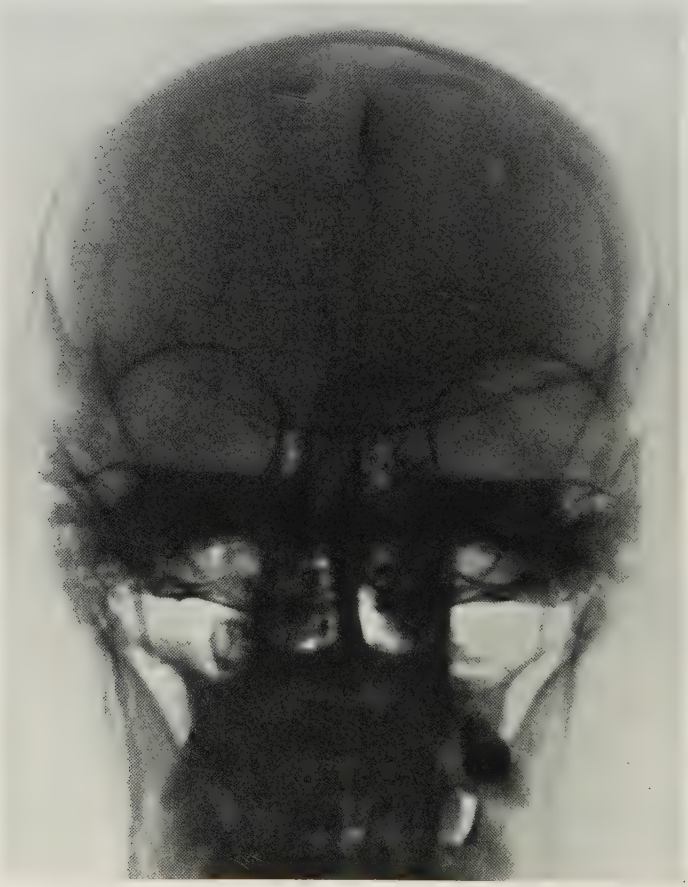

Abb. 23. Absprengung der Tabula interna nach Schlag auf den Scheitel.

systems nicht in unbedingter gegenseitiger Korrelation stehen. Sondern wir können nur so viel sagen, daß in einer großen Zahl Kopfverletzter solche Störungen des Liquorventrikelsystems aufgedeckt werden und, daß diese Störungen eine der Ursachen der subjektiven Beschwerden des Kranken bilden. Ob sie solche hervorrufen und in welchem Grade, das hängt nicht nur von ihrer Intensität, sondern auch von der Konstitution

des Kranken ab. In jedem Falle aber gehört nach unserer Überzeugung die Untersuchung des Liquorventrikelsystems unbedingt zum Status des Kranken, sie ist zur Beurteilung des Einzelfalles ebenso erforderlich wie die genaueste klinische Untersuchung und die Kenntnis des psychischen Konstitutionstypus des Falles.

In der zweiten Tabelle finden wir 38 Kopfverletzte, die neben dem cerebralen Allgemeinsyndrom Erscheinungen seitens der *Hirnnerven, des Mittelhirns* oder *der Hirnrinde* in mehr oder minder ausgeprägter Form bieten. Es handelt sich meist um schwere Traumen. Über die Art des Herdes gibt im einzelnen die Tabelle Auskunft.

Bei 17 Patienten war eine Druckerhöhung festzustellen (mit Knochenverletzungen 10, ohne Knochenverletzung 7) bei 23 eine Verzögerung der Jodresorption (mit Knochenverletzungen 9, ohne Knochenverletzungen 14). 33 boten encephalographische Veränderungen; nur 5 Fälle zeigten keine wesentlichen Abweichungen im Encephalogramm. Aber gerade alle diese 5 Fälle hatten *erhöhten Liquordruck* und *erhebliche Resorptionsstörungen.* Ein typisches Beispiel ist der folgende

Fall 11. H. Liep. (Tab. 2, *2*, Nr. 1), Arbeiter, 38 Jahre alt. Vor 10 Monaten Fall auf die rechte Kopfseite, Commotio, 8 Tage dauernde Bewußtlosigkeit und retrograde Amnesie, Schädelbasisbruch.

Befund: Iriskolobom auf dem rechten Auge, Abducensparese links, Nystagmus in den seitlichen Endstellungen, nervöse Schwerhörigkeit rechts, Druckschmerzhaftigkeit der Trigeminus-Austrittspunkte, positiver Romberg. Das Encephalogramm ergab normale Seitenventrikel und eine mäßige Vergrößerung des 3. Ventrikels. Der Liquordruck betrug 220 mm, Jodprüfung erst nach 2 Stunden +. Es wurde eine Störung des Liquorsystems angenommen. Nach $^1/_2$ Jahr kam Patient zur Nachuntersuchung wegen erheblicher Zunahme seiner Beschwerden. Dauernder dumpfer Kopfschmerz, Schwindelanfälle, allgemeine Müdigkeit, Schlaflosigkeit, erhöhte Reizbarkeit, Flimmern vor den Augen. Diesmal ergab die vorgenommene Liquorresorptionsprüfung eine wesentlich höhergradige Verzögerung der Jodausscheidung, nämlich $6^1/_4$ Stunden, eine Überschreitung des normalen Verhaltens um mindestens 5 Stunden.

Die *Zunahme der Beschwerden* einerseits, die *Zunahme der Resorptionsstörungen* andererseits erscheinen in diesem Falle bedeutsam als Hinweis auf den *Zusammenhang zwischen Störung des Liquorsystems und subjektiven Beschwerden.*

Nichtfüllung der Ventrikel konnte unter den 38 Fällen dieser Gruppe nur viermal festgestellt werden, wobei der auf S. 66 schon kurz berührte Fall nähere Erörterung verdient:

Fall 12. G. Pe. (Tab. 3, *1*, Nr. 3), 37 Jahre alt. Erlitt im Felde im Jahre 1917 eine Verschüttung, bei der besonders die linke Gesichtshälfte betroffen gewesen sein soll. Die Kommotionsbeschwerden verschwanden bald, traten jedoch nach 6 Jahren im Anschluß an eine Grippe in verstärktem Maße wieder auf und bestehen jetzt dauernd. Außer einer Facialisparese links ist kein pathologischer Befund zu erheben. Die Jodausscheidung ist verzögert (4 Stunden). Das Encephalogramm (siehe Abb. 8) zeigt Nichtfüllung der Seitenventrikel, *dagegen deutliche Darstellung des 4. Ventrikels*

Tabelle 2. *Allgemeinsyndrom mit*

Nr.	Name, Alter, Geschlecht	Art des Traumas	Zeit zwisch. Trauma u. Untersuchg.	Kommotionserscheinungen	Neurologische Erscheinungen
					A. Hirn-
					1. Ohne Knochen-
1	R. Zimm., 33 Jahre, ♂	Fall auf l. Stirn	3 Monate	Commotio 2 Tage bewußtlos	Geruch bds. —, Facialis- parese r. unt. Ast, ner vöse Schwerhörigkeit, Trig. l. druckempfindlic
2	K. Heck., 54 Jahre, ♂	Schrotschuß in l. Auge	7 Jahre	Commotio	L. Auge enucleiert, Trig druckempfindlich l.
3	*G. Pech.*, 37 Jahre, ♂	Verschüttung, Lähmung der l. Gesichtshälfte	9 Jahre	Commotio	Geringe Facialisparese l.
4	G. Schlap., 29 Jahre, ♂	Elektrischen Schlag l. Nacken, danach Fall auf Hinterkopf	9 Jahre	Commotio	Pup. lichtstarr, r. Pup. > l Facialisparese l., Hypo gloss. l., Hypästh. un Analgesie l., Tremor
5	J. Hein., 35 Jahre, ♂	Fall 6 m auf Hinterkopf	5 Jahre	Commotio	Acusticus r. —, Vestibu laris bds. geschädigt
6	J. Übersch., 36 Jahre, ♂	Fall auf l. Schläfe	8 Monate	Commotio	Licht- u. Konvergenzreak träge, ASR. l. fehlend
7	A. Slam., 26 Jahre, ♂	Eisen an l. Kopfseite	3 Monate	Commotio	Argyll-Robertson, Pup. ent rundet
8	G. Hab., 24 Jahre, ♀	Dreschflegel an l. Stirn	1 Jahr	Leichte Commotio	Hypalgesie im l. Trig., ge ringe Facialisschwäche
9	*R. Gerb.*, 56 Jahre, ♀	Sturz auf die r. Seite, Oberschenkelbruch r.	$^1/_2$ Jahr	*Keine Commotio*	Nervöse Schwerhörigkeit bds., Hyperästhesie r Romberg + (psychogen
10	P. Dzib., 29 Jahre, ♀	Holzklotz an Stirn	9 Monate	Commotio	Lichtreaktion träge, Fa cialisschwäche r., Trig druckempfindlich
					2. Mit Knochen-
1	*H. Liep.*, 38 Jahre, ♂	Fall 4 m auf r. Kopfseite, Schädelbasisbruch	10 Monate	8 Tage bewußtlos	R. Auge Iriskolobom, Ab ducensparese l., nervös Schwerhörigkeit, r. Trig druckempfindlich
2	R. Kon., 52 Jahre, ♂	Stein auf r. Scheitelbein, Knochendelle	$1^1/_4$ Jahr	Commotio	Olfact.r.herabgesetzt,Licht und Konvergenzreaktio sehr träge, Romberg +
3	E. Jaen., 27 Jahre, ♂	Hufschlag l. Stirn, Ober- und Unterkieferbruch l. Stirnbeinbruch	2 Monate	Commotio	Geruch —, Trig. star druckempfindlich
4	R. And., 20 Jahre, ♂	Stoß gegen r. Orbita, Knochendelle	2 Monate	Commotio	Irisruptur r. und Aderhaut atrophie, Rossolimo un Mendel-B. r. +
5	G. Wuk., 46 Jahre, ♂	Eisenstange an r. Kopf und Gesicht Jochbeinbruch r.	10 Monate	Commotio	Opticusatrophie r., Abdu cens s. r., Acusticus r > herabgesetzt, Trig. An ästhesie

neurologischen Ausfallserscheinungen.

Liquoruntersuchung		Encephalogramm	Besonderheiten
Druck mm	Jod		
nerven.			
beteiligung.			
110	3 St.	Dilatation und Abrundung LSV. und 3. V., starke Oberflächenzeichnung besonders am Stirnpol	
135	5 St.	Nichtfüllung des Ventrikel, verstärkte Oberflächenzeichnung	
	4 St.	Keine Füllung der SV., deutliche Füllung des Aquaeductus und 4. V. im Seitenbild	
190	2 St.	SV. etwas ausgezogen, vermehrte Oberflächenzeichnung	
260 5, 140	2 St.	Nichtfüllung d. V. bei VP.: Dilatation beider SV. l.>r., Ausbuchtung der Hinterhörner	
110	5 St.	Verkleinerung der l. SV., Abrundung und Verziehung des r. SV. nach L., seitlich 4. V.	Blut WaR. +, fraglich, ob Beschwerden durch Lues oder Trauma
200	5 St.	Ventrikel nicht gefüllt, Luftansammlung beiderseits der Falx	WaR. im Blut und Liquor trotz Provokation neg.
280 300	$2^3/_4$ St.	Dilatation und Abrundung beider SV. r. > l., geringe Dilatation 3. V., seitlich 3. und 4. deutlich sichtbar, geringe Oberflächenzeichnung	
150	$3^1/_2$ St. K. 5 Min.	Geringe Dilatation beider SV., r. SV. etwas verzogen, Dilatation 3. V., seitlich 3. und 4. V.	
200	$2^1/_4$ St.	Geringe Dilatation beider SV. und 3. V.	Arthritis deform. traumatica
beteiligung.			
220	2 St. $6^1/_4$ St.	Vorderhörner schlecht gefüllt, Dilatation des 3. V., Oberflächenzeichnung fast fehlend	
110	1 St.	Verkleinerung der r. SV., Ausbuchtung des r. Vorderhornes	
200	1 St.	Dilatation und Abrundung l. SV., seitlich 3. und 4. V. sehr große Cisterna pontis, mäßige Oberflächenzeichnung	
200	$4^1/_2$ St.	Ventrikel o. B., Luftansammlung neben Falx	
150		Asymmetrie der Ventrikel, l. SV. etwas abgerundet und verzogen	

Tabelle 2

Nr.	Name, Alter, Geschlecht	Art des Traumas	Zeit zwisch. Trauma u. Untersuchg.	Kommotionserscheinungen	Neurologische Erscheinungen
6	W. Hartw., 56 Jahre, ♂	Steinschlag besonders r. Kopfseite, Schädelbruch r.	3 Jahre	Commotio	Hyperästhesie u. Hyper algesie, Trig. r. u. Occipi maj. r., Babinski r. +
7	H. Rössel, 26 Jahre, ♂	Fall auf r. Kopfseite und Gesicht, r. Jochbein und Unterkiefer, Knochenverdickung	14 Monate	Commotio	Hyperalgesie i. Trig. r.
8	P. Har., 35 Jahre, ♂	Fall auf r. Kopfseite, Knochenfissur am Os frontale r.	3 Monate	13 Tage bewußtl.	Mimische Facialisparese r Abducensparese r., Licht reaktion r. träger als
9	*R. Pur.*, 24 Jahre, ♂	Steinschlag l. Os parietale, Knochendelle	$2^1/_2$ Mon.	3 Tage bewußtlos	Geringe Parese der r. Mund facialis
10	K. Kah., 36 Jahre, ♂	Streifschuß über l. Ohr, l. Os temporale, Knochendelle	11 Jahre	2 Tage bewußtlos	Acusticus u. Vestibular l. > r. herabgesetzt, Pup. > l., Nystagmus
11	H. Kum., 40 Jahre, ♂	Stoß an l. Kopfseite, Knochendefekt l. Os temporale	$1^1/_2$Jahre	2 Tage bewußtlos	Olfact. l. —, Trig. l. druck empfindl., Vorbeizeigen l., grobe Kraft herabge
					B. Mittelhirn,
1	K. Ulke, 26 Jahre, ♂	Stein an l. Kopfseite	$3^1/_4$Jahre	Moment bewußtl.	Reflexe r.++, spast. Reflex r.++, Rigor, Amimie, gr be Kraft herabgesetzt, g ringe Facialisparese r.
2	*R. Ko.*, 32 Jahre, ♂	Berührung einer 40000 Voltleitung, Fall auf r. Hinterkopf, Schädelbasisbruch	$2^1/_2$Jahre	$^1/_2$ St. bewußtlos	Horner r., Trig. r. druckem findl., Hypalgesie u. Therm hypästhesie r., Nystagmu grobe Kraft r. herabgeset
3	*M. Skor.*, 26 Jahre, ♀	Axt an Kopf	6 Jahre	*Keine Commotio*	Lichtreflex fast fehlen Internusparese r., gering Facialisparese r., Amimi Rigor, Retropulsion usw
4	*A. Kot.*, 45 Jahre, ♂	Gewehrdurchschuß an Hinterkopf u. Nacken	12 Jahre	Commotio	Verlangsamung der Bew gung u. Sprache. Zwang weinen, Demenz, nervö Schwerhörigkeit.
					C. Hirn-
1	*R. Mül.*, 60 Jahre, ♂	Fall auf Hinterkopf	3 Jahre	Commotio	Reflexe r. ++, spastisch Reflexe r. ++, Ataxie grobe Kraft r. herabge
2	K. Berg., 31 Jahre, ♂	Eisenhebel an l. Kopfseite, Impressionsfraktion des l. Os parietale	$^1/_2$ Jahr	Commotio	Hochgradig motorische u sensorische Aphasie, F cialisparese r., Refle r. > l.
3	*E. Vog.*, 54 Jahre, ♂	Quetschung durch Eisenpuffer, Impress.-Fraktur beider Ossa temp.	2 Monate	*Keine Commotio*	Intentionstremor und Vo beizeigen l., hochgradi Nervenschwerhörigkeit

(Fortsetzung).

Liquoruntersuchung Druck mm	Jod	Encephalogramm	Besonderheiten
180	2 St.	SV. o. B., an Stirn-Scheitelbeingrenze Fissurlinien, dort sehr starke Oberflächenzeichnung	
170	$3^1/_4$ St.	SV. o. B., cystische Luft am Stirnpol	
185	$2^1/_4$ St.	Differenz der SV., Ausbuchtung der Vorderhörner, deutliche Knochenfissur im Os frontale	
240	1 St.	Geringe Dilatation und Verziehung l. SV., geringe Dilatation des 3. V., linienförmige Knochenverdickung horizontal über Frontale und Parietale	
160	8 St.	Dilatation und Abrundung beider SV. und 3. V., fast fehlende Oberflächenzeichnung	
175	2 St.	Dilatation und Abrundung beider SV., Oberflächenzeichnung l. stärker als r., Verziehung des l. Unterhornes zum Knochendefekt	
Stammganglien.			
195	$3^3/_4$ St.	Dilatation und Abrundung beider SV. und 3. V., starke Luftansammlung neben Falx	
90	$^3/_4$ St.	Dilatation und Verziehung l. SV., geringe Dilatation des 3. V.	
160	$1^3/_4$ St.	Dilatation und Abrundung beider SV., besonders des l. SV., sehr starke Oberflächenzeichnung besonders am Stirnpol	
250 220	$1^1/_4$ St.	Dilatation beider SV., Abrundung besonders l. SV., Dilatation des 3. und 4. V. und Verziehung nach r.	
rinde.			
90	$3^1/_2$ St.	*Enorme Dilatation* und *Abrundung beider SV.* und 3. V., sehr starke Oberflächenzeichnung	
190	$3^1/_2$ St.	Starke Dilatation und Abrundung beider SV.	
170	2 St.	Dilatation und Abrundung beider SV., starke Oberflächenzeichnung besonders l. Knochenfrakturlinien und Spalt	

Ob ein relativer oder absoluter Ventrikelabschluß im Aquädukt vorlag, konnte leider nicht festgestellt werden, da die Jodpassageprüfung nicht vorgenommen wurde.

Trauma und Ventrikelveränderungen korrespondierten in 6 Fällen von 19 mit lateralem Angriffspunkt des Traumas.

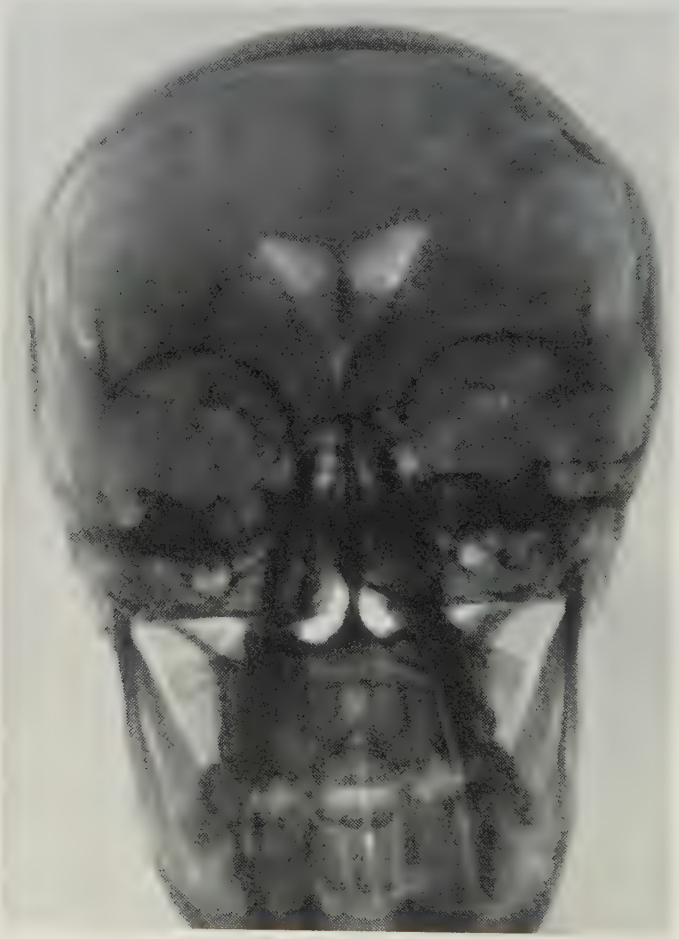

Abb. 24. Kongruente Dilatation des linken Seitenventrikels. Kopftrauma links. Kontusionsherd links.

Ein Beispiel für kongruente Asymmetrie ist folgender

Fall 13. R. Pu., (Tab. 2, *2*, Nr. 9) 24 Jahre alt, vor einem Monat Verwundung durch Steinschlag bei Sprengung. 3 Tage bewußtlos. Schädelbruch und Kopfwunde an der *linken* Stirn- und Kopfseite. Patient konnte angeblich 9 Tage lang nicht sprechen. Seit dem Unfall Kopfschmerzen im Hinterkopf und in beiden Schläfen.

Befund: Über dem linken Stirnscheitelbein verschiebliche Hautnarbe und spaltförmige Knocheneindellung. Geringe Parese des rechten Mundfacialis. Einstellungsnystagmus beim Blick nach den Seiten. Liquordruck beträgt 240 mm,

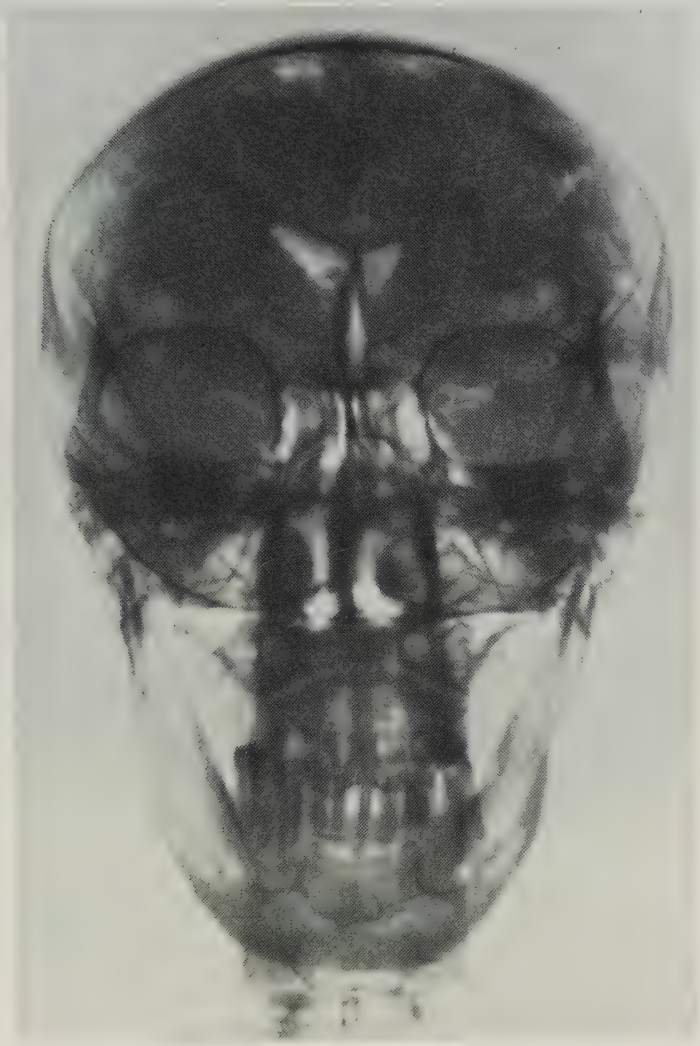

Abb. 25. Kongruente Dilatation des linken Seitenventrikels. Kontusionsherd im linken Mittelhirn.

die Jodresorption 1 Stunde, Encephalogramm (Abb. 24): Der *linke* Seitenventrikel erscheint etwas vergrößert und nach oben außen ausgezogen (Trauma links). Das linke Os parietale eingedellt. Im Seitenbild ist auch der 4. Ventrikel sichtbar, sowie 2 horizontal verlaufende Knochenverdichtungen.

Ein eindrucksvolles Encephalogramm mit ausgesprochen einseitiger Ventrikelveränderung bei normalem Liquordruck und normaler Liquorresorption bietet

Fall 14. R. Kos. (Tab. 2, *B*, Nr. 2), 32 Jahre alt. Schlackenfahrer, berührte (vor $2^1/_2$ Jahren) mit der rechten Hand eine 40000 Voltleitung: Er fiel bewußt-

Abb. 26a. Enorme Dilatation beider Seitenventrikel nach Fall auf den Hinterkopf.

los um und schlug mit der *rechten* Kopfseite auf. Halbstündige Bewußtlosigkeit Erbrechen, Blutungen aus Nase, Mund und Ohren, Brandwunden an der rechten Hand. Seitdem dauernd Kopfschmerzen, Gliederschwäche, Ohrensausen, Herzklopfen, Atemnot, Angstgefühl und plötzlicher Schweißausbruch. Patient arbeitete zwischendurch, war jedoch schließlich nicht mehr dazu imstande.

Befund: Hornerscher Symptomenkomplex rechts, zeitweilig Nystagmus, Druckempfindlichkeit der Trigeminusaustrittspunkte rechts, Hypalgesie und Thermhypästhesie rechts, grobe Kraft im rechten Arm und Bein herabgesetzt.

Das Encephalogramm (siehe Abb. 25) ergibt eine starke Dilatation und Verziehung des *linken* Seitenventrikels sowie eine geringe Dilatation des 3. Ventrikels.

In diesem Fall weist das Encephalogramm auf eine linksseitige Schädigung des Gehirns hin und läßt im Verein mit dem neurologischen Befund mit Sicherheit eine linksseitige Mittelhirnaffektion annehmen. Ob diese durch den elektrischen Strom oder durch den nachfolgenden Fall hervorgerufen worden ist, ließ sich nicht feststellen.

Doppelseitige Ventrikeldilatation fanden wir in 12 Fällen, darunter 5

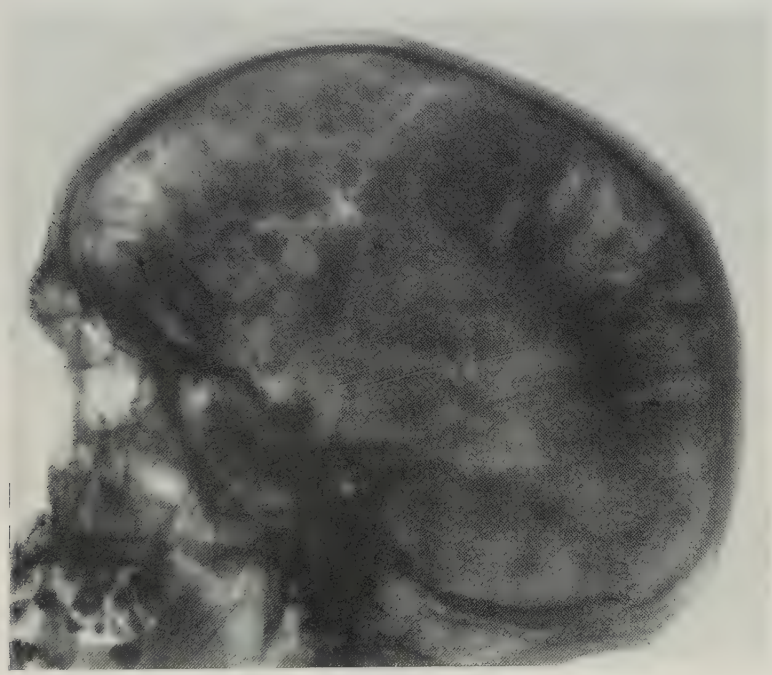

Abb. 26b. Seitenbild von Abb. 26a.

bei diffusem Angriffspunkt des Traumas. Ein Fall von exorbitantem Hydrocephalus, der auch eine enorme Oberflächenzeichnung zeigt, ist folgender:

Fall 15. R. Mül. (Tab. 2, *C*, Nr. 1), Arbeiter, 60 Jahre alt. Früher angeblich immer gesund gewesen, erlitt im Februar 1923 einen Unfall, indem er von einem plötzlich losfahrenden Wagen rücklings aufs Pflaster stürzte. Längere Bewußtlosigkeit mit retrograder Amnesie, mit Wunde am Hinterkopf, Lähmung des rechten Armes und Beines. Unvollständiger Rückgang der Lähmung. Jetzige Beschwerden: Kopfschmerzen, Schwindel, Schwäche der rechten Seite.

Befund: Caput quadratum. Spastische Parese im rechten Arm und Bein. Schwerhörigkeit beiderseits. Der Liquordruck beträgt 90 mm, die Jodresorption $3^1/_2$ Stunden, bei der Encephalographie werden 240 ccm (!) Luft eingeführt. Man findet einen Hydrocephalus externus und internus (Abb. 26).

Ein sehr merkwürdiges Krankheitsbild bot der folgende, mit doppelseitiger Ventrikeldilatation einhergehende Fall:

Fall 16. A. Koth. (Tab. 2, *B*, Nr. 4), 45 Jahre alt, früher immer gesund, hat als herrschaftlicher Diener und später als Schreiber gearbeitet. November 1914 Gewehrdurchschuß am Hinterkopf und Nacken. Bewußtlosigkeit. Danach in verschie-

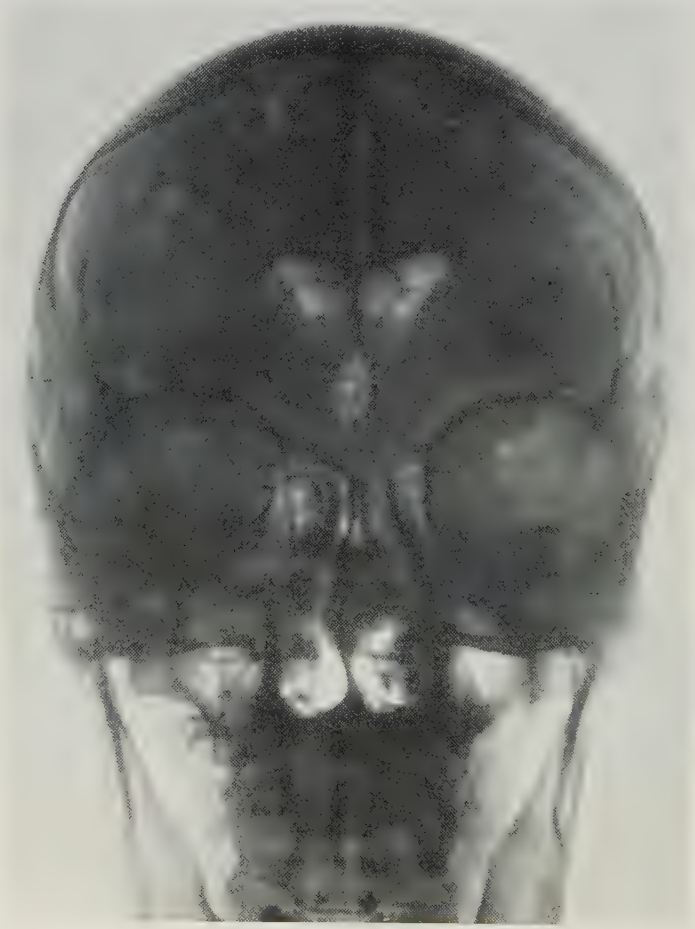

Abb. 27. Mäßige Dilatation beider Seitenventrikel nach Gewehrdurchschuß am Hinterkopf.

denen Nervenlazaretten wegen psychischer Veränderungen. Diagnose: Dementia paralytica progressiva. Patient erhielt 100% Rente und Pflegerzulage bis 1925. Bei erneuter Begutachtung wurde jetzt die Dementia paralytica abgelehnt wegen fehlenden neurologischen und serologischen Befundes und eine hysterische Pseudodemenz angenommen. Zur nochmaligen Untersuchung wurde Patient der hiesigen Abteilung überwiesen. Es fielen eine gewisse Langsamkeit der Bewegungen sowie ein anfallsweise auftretendes krampfhaftes Weinen und ausgesprochen katatones

Verhalten auf. Langsame grimassierende Sprechweise, schwere Gedächtnisdefekte für die Zeit nach dem Trauma. Patient klagte über zeitweilige Kopfschmerzen und Müdigkeit, über Herabsetzung der Hörfähigkeit. Abgesehen von einer nervösen Schwerhörigkeit konnte kein organischer Befund erhoben werden. Das Encephalogramm (siehe Abb. 27) ergab Dilatation beider Seitenventrikel, Abrundung besonders des linken, erhebliche Dilatation des 3. und 4. Ventrikels mit Verziehung nach rechts. Seitlich ist der 4. Ventrikel deutlich sichtbar. Der Liquordruck betrug bei mehreren Messungen 250, 220 mm. Die Jodausscheidung fand das erstemal erst nach 3 Stunden statt, später konnten keine Störungen der Jodresorption nachgewiesen werden.

Es dürfte sich in diesem Fall neben der traumatisch bedingten Hörstörung wahrscheinlich um eine posttraumatische Encephalopathie mit schweren psychischen Defekten handeln.

Wie in der 1. Gruppe finden wir auch in dieser 2. Gruppe 3 Fälle ohne initiale Commotio. Alle drei Fälle zeigen im encephalographischen Bild ausgesprochene doppelseitige Ventrikelveränderungen.

Fall 17. M. Skor. (Tab. 2, *B*, Nr. 3), Arbeiterin, 26 Jahre alt, immer gesund gewesen, erlitt 1920 einen Unfall durch einen Schlag mit einer Axt an den Kopf. Patientin trug eine Hautwunde geringfügiger Nautr an der rechten Kopfseite davon und hatte keine Kommotionserscheinungen. Sie arbeitete trotz Kopfschmerzen noch 3 Tage und legte sich dann mit hohem Fieber bis zu 40° zu Bett. Sie hatte damals Schlaflosigkeit, Doppelbilder traten auf, es entwickelte sich das typische Bild eines Parkinson. Befund: Fast fehlende Lichtreaktion, Internusparese, Facialisparese, rechts schwächer als links, Amimie, Rigor in allen Extremitäten, Retropulsion usw. Der Liquordruck betrug 160 mm, Jodresorption $1^3/_4$ Stunden. Das Encephalogramm ergab Dilatation beider Seitenventrikel, links stärker als rechts, sowie starke Oberflächenzeichnung besonders am Stirnpol.

Fall 18. R. Ger. (Tab. 2, *A 1*, Nr. 9), Arbeiterin, 56 Jahre alt, erlitt Dezember 1925 einen Unfall durch ein herabfallendes Scheunentor. Sie erlitt einen Bruch des rechten Unterschenkels sowie eine Quetschwunde an der rechten Kopfseite. Keine Commotio. Seitdem besonders rechtsseitige Kopfschmerzen, Schwindelgefühl, Schmerzen in der rechten Körperseite.

Befund: Cataracta incip. rechts, beiderseits nervöse Schwerhörigkeit, Hyperalgesie rechts, inkonstantes Abweichen beim Finger-Nasenversuch, positiver Romberg. Liquordruck 150 mm, Jodresorption $3^1/_2$ Stunde. Das Encephalogramm ergab geringe Dilatation beider Seitenventrikel, rechter Seitenventrikel etwas nach rechts verzogen, Dilatation des 3. Ventrikels. Seitlich 3. und 4. Ventrikel deutlich sichtbar.

Fall 19. E. Vog. (Tab. 2, *C*, Nr. 3), 54 Jahre, Bergbauer. August 1926 Quetschung des Kopfes zwischen eisernem Träger und beladenem Kohlenwagen. Patient wurde sofort aus seiner Lage befreit. Er hatte 2 blutende Wunden in der Gegend beider Ossa temporalia. Keine Bewußtlosigkeit. Nach 3 Wochen Heilung der Wunden. Nach einem elektrischen Bad begannen Kopfschmerzen und Stechen in der linken Kopfseite. Abnahme des Gehörs links, allgemeines Mattigkeitsgefühl, Unruhe.

Befund: Über dem rechten Os parietale und temporale 8 cm lange Knocheneindellung. Intentionstremor links. Beim Finger-Nasenversuch Abweichen nach rechts. Gang mit geschlossenen Augen unsicher. Liquordruck 170 mm, Jodresorption 2 Stunden. Das Encephalogramm ergibt: Dilatation beider Seitenventrikel, verstärkte Oberflächenzeichnung, besonders links. Über dem rechten Os parietale deutliche Knochenlücke.

Die Tabellen und die im Text ausführlich erwähnten Fälle zeigen deutlich, daß wir in der Gruppe 2 die gleichen Klagen und Beschwerden,

Tabelle 3. *Trauma-*

Nr.	Name, Alter, Geschlecht	Art des Traumas	Zeit zwischen Trauma und Untersuchung, sowie Intervall zwisch. Trauma und 1. Anfall	Kommotionserscheinungen	Art der Anfälle
					A. Ohne neurologische
					1. Ohne Knochen-
1	A. Bros., 36 Jahre, ♂	Mehrere Traumen, Fall auf Hinterkopf	7 Jahre	Commotio	Ohne fokales Gepräge
2	G. Hin., 48 Jahre, ♂	Fall auf r. Schläfe	7 Jahre	Commotio	
3	O. Ulb., 20 Jahre, ♂	Fall auf r. Kopfseite	10 Monate Intervall 6 Monate	Comm. ?	Anfälle mit Drehung nach l.
4	R. Beer, 20 Jahre, ♂	Stein auf l. Scheitelbein	8 Jahre Intervall 1 Jahr	Commotio	Anfälle meist mit Linksdrehung
5	W. Wanj., 25 Jahre, ♂	Mehrere Traumen durch Mißhandlung	5 Jahre $1^1/_2$Jahre	Commotio	Art der Anfälle nicht bekannt
6	K. Ciol., 33 Jahre, ♂	Verschüttung	8 Jahre	Commotio	Art der Anfälle nicht bekannt
7	W. Rau., 53 Jahre, ♂	Fall aus 4 m Höhe, Scheitelquetschung	5 Jahre $1^1/_2$Jahre	1 Tag bewußtlos	Art der Anfälle nicht bekannt
8	F. Girsem., 27 Jahre, ♂	Fall auf Hinterkopf	2 Jahre 1 Monat	Comm. ?	Art der Anfälle nicht bekannt
9	F. Mal., 22 Jahre, ♂	Schlag an r. Stirn	2 Jahre $1^1/_2$Jahre	Commotio	Art der Anfälle nicht bekannt
10	H. Griesem., 49 Jahre, ♂	2mal hintereinander Fall auf Hinterhaupt	3 Jahre, 1. Anfall am selben Tage	Commotio	Anfälle mit Drehung nach r., † im Status epilepticus
11	P. Feuerb., 35 Jahre, ♂	Verbrühung des Rückens	3 Jahre 1 Tag	Keine Commotio	Art der Anfälle nicht bekannt
12	A. Mün., 24 Jahre, ♂	Balken auf Kopf	4 Jahre Intervall 1 Jahr	Commotio	Anfälle mit Drehung nach ?
					2. Mit Knochen-
1	O. Seid., 31 Jahre, ♂	Granatsplitter an r. Stirn und Schläfe, Knochendelle	11 Jahre Intervall 2 Monate	Commotio	Anfälle mit Drehung nach l., sensorische Aura
2	F. Lud., 35 Jahre, ♂	Fall aus großer Höhe auf Scheitelhöhe, Knochenimpression	4 Jahre 6 Monate	Commotio	Art der Anfälle nicht bekannt
3	*J. Raph.*, 32 Jahre, ♂	Granatsplittersteckschuß r. Stirn, Operat. Knochenplastik	10 Jahre 9 Jahre	Commotio	Allgemeine klonisch-tonische Krämpfe

sche Epilepsie.

Liquoruntersuchung		Encephalogramm	Besonderheiten
Druck mm	Jod		
		Ausfallserscheinungen.	
		beteiligung.	
140	$1^1/_4$ St.	Beide SV. anormal konfiguriert, starke Oberflächenzeichnung am Occipitalpol, kalkdichter Schatten in Falx	
145	2 St.	Geringe Dilatation und Verziehung LSV., Dilatation des 3. V., starke Oberflächenzeichnung	
210 370!	$^1/_2$ St.	Dilatation und Verziehung LSV. und 3. V. nach l. starke Oberflächenzeichnung über vorderer und hinterer Zentralwindung	
280 370!		Keine Ventrikelfüllung, Ventrikelpunktion, geringe Füllung und anormale Konfiguration der Ventrikel	Hochgradiger Dexterooxycephale
260 210	2 St.	Starke Asymmetrie (Marke fehlt!), seitlich ausgesprochene Asymmetrie, 4. V. sichtbar	
170	$3^3/_4$ St.	Geringe Dilatation beider SV. und 3. V., sehr starke Oberflächenzeichnung, besonders Stirnpol	
290!	2 St.	Dilatation und Abrundung beider SV., sehr starke Oberflächenzeichnung	
145	$1^1/_2$ St.	Dilatation und Abrundung beider SV. und 3. V.	
300!	$2^1/_2$ St.	Geringe Dilatation und Abrundung RSV., sehr geringe Oberflächenzeichnung, 4. V. seitlich	
175		Geringe Dilatation beider SV., starke Oberflächenzeichnung besonders am Stirnpol	*Sektion:* Frischer Thrombus im Sinus sagitt., große Blutung im l. Temporal-Parietallappen
250		Keine Ventrikelfüllung, ziemlich starke Oberflächenzeichnung	
160	$^1/_2$ St.	Nichtfüllung der SV., bei VP. geringe Asymmetrie der SV., Jodpassage in 9 Min.	
		beteiligung.	
210		Ventrikel o. B., r. Schläfe Knochendefekt, darunter Luftansammlung	
150	$^3/_4$ St.	Geringe Asymmetrie der SV., seitlich 3. V. und 4. V. deutlich sichtbar	
200	$4^1/_2$ St.	Dilatation und Abrundung beider SV. und 3. V., der nach l. verzogen; seitlich Vorwölbung zur Stirn, cystische Luft	

Tabelle 3

Nr.	Name, Alter, Geschlecht	Art des Traumas	Zeit zwischen Trauma und Untersuchung, sowie Intervall zwisch. Trauma und 1. Anfall	Kommotionserscheinungen	Art der Anfälle, Neurologische Erscheinungen
					B. Mit neurologischen
					a) Hirn-
1	*F. Dressl.*, 39 Jahre, ♂	Mehrere Traumen, besonders r. Kopfseite	9 Jahre 8 Jahre 1 Jahr 1. Anfall 1920	Commotio	Lichtreaktion fast fehlend, Nystagmus, Trochlearisparese r., nervöse Schwerhörigkeit, Trig. druck empfindlich
2	G. Schä., 53 Jahre, ♂	Deichsel an l. Kopfseite	28 Jahre Intervall 14 Tage	Commotio	Lichtreaktion fast fehlend
3	J. Kovar., 30 Jahre, ♂	Blitzschlag in Telephonhörer, verschüttet	10 Jahre 8 Jahre	Commotio	Partielle Opticusatrophie l., Lichtreaktion l. sehr träge, Schwerhörigkeit l
4	J. Duda., 21 Jahre, ♂	Kopfquetschung, l. Orbita, Frakturlinie	1 Jahr 4 Monate	Commotio 3 Tage bewußtlos	Opticusatrophie l., Abducensparese r., Vestibularis l. — r. schwach +, Acusticus l. — r schwach +
					b) Mittel-
1	A. Worbs, 27 Jahre, ♀	Fall auf Hinterkopf	7 Jahre 5 Jahre	Commotio	Babinski, Oppenheim l. +, Romberg +, Hyperästhesie r., zentr. Schwerhörigkeit r.
2	W. Schöp., 16 Jahre, ♂	Fall auf Hinterkopf, dann nach Ohrfeige epileptischer Anfall	1 Jahr 1 Jahr	Commotio	Nystagmus, temporale Abblassung, Bauchdecken —, pathologische Reflexe ++, D 10—D 12 Sensibilitätsstörung, geringe Ataxie r. > l., spastische Gang
3	P. Wink., 41 Jahre, ♂	Vom Bullen angefallen, Schädelbasisbruch	5 Jahre 3 Monate	Commotio	Rossolimo, Fußklonus r. Taubheit r.
					c) Hirn-
1	R. Don., 24 Jahre, ♂	Eisenhebel l. Kopfseite, keine Knochenbeteiligung	5 Jahre 5 Tage	Keine Commotio	Partielle motorische Aphasie, Neuritis optic. r. Jackson-Anfälle
2	P. Pohl, 20 Jahre, ♂	Fall mit kompliziertem Schädelbruch, r. ParietaleKnochendefekt, linksseitige Lähmung	6 Monate	5 Tage bewußtlos	Reflexe l. gesteigert, pathologische Reflexe l. +, Kloni l. +, grobe Kraft l. herabgesetzt, Jackson Anfälle

(Fortsetzung).

Liquoruntersuchung		Encephalogramm	Besonderheiten
Druck mm	Jod		
Ausfallserscheinungen.			
nerven.			
200	$4^1/_2$ St.	Nichtfüllung der Ventrikel, verstärkte Oberflächenzeichnung	
190	$1^1/_2$ St.	Dilatation und Abrundung beider SV., r. > l., Dilatation des 3. V., enorme Oberflächenzeichnung, besonders Stirnpol	Anfälle mit Rechtsdrehung
200	$1^1/_4$ St.	Erhebliche Dilatation und Abrundung beider SV. und	
200		3. V., seitlich 3. u. 4. V. und Halsmark, Dilatation der SV.	
140		Geringe Asymmetrie der SV., Hinterhorn und Cella media verkleinert	
hirn usw.			
200	$1^1/_2$ St.	Ventrikel o. B., starke Oberflächenzeichnung	
210			
310			
90		Geringe Dilatation und Abrundung LSV., Cella media fehlend	
160	$^1/_2$ St.	Starke Dilatation und Abrundung beider SV. r. > l. und 3. V., der nach r. verzogen, seitlich 3. und 4. V. deutlich	
rinde.			
175	$1^1/_4$ St.	Dilatation und Verziehung LSV., starke Oberflächenzeichnung besonders Zentralwindung	
		Starke Dilatation und Verziehung RSV., Knochensplitter in cerebro	*Sektion:* Narbe im Arm- und Beinfokus, r. vordere Zentralwindung

Tabelle 3

Nr.	Name, Alter, Geschlecht	Art des Traumas	Zeit zwischen Trauma und Untersuchung, sowie Intervall zwisch. Trauma und 2. Anfall	Kommotionserscheinungen	Art der Anfälle
3	A. Ban., 31 Jahre, ♂	Schuß auf r. Scheitelbein, Knochendefekt, danach Knochenplastik	9 Jahre	Commotio	Geringe Facialisparese l., Reflexe l. gesteigert, Oppenheim l., Sensibilitätsstörung l. Hand, grobe Kraft l. herabgesetzt, anfangs Zuckung l. Hand, dann Drehung nach r.
4	*A. Schölz.*, 14 Jahre, ♂	Fall auf l. Kopfseite, Knochenverdickung l. Os temporale	6 Jahre 4 Jahre	2 Tage bewußtlos	Reflexe r. gesteigert, pathologische Reflexe r. +, grobe Kraft r. Arm herabgesetzt, Sprachstörung, Anfälle mit Drehung nach r.
5	K. Zäh., 30 Jahre, ♂	Granatsplitter r. Os parietale, Knochendefekt, Knochensplitter	9 Jahre $7^1/_4$Jahre	Commotio	Sensibilitätsstörung l. Hand, Reflexe l. > r., Anfälle mit Drehung nach l.
6	E. Te., 27 Jahre, ♂	Schlag an r. Hinterkopf, Knochendefekt r. Os occipitale	3 Jahre 5 Monate	10 Tage bewußtl.	Sensibilitätsstörung l. Hand, Vorbeizeigen, Romberg +, Arc de cercle post, Hyperventilationem
7	A. Mef., 46 Jahre, ♂	Stein auf r. Hinterkopf, Knochenzertrümmerung	16 Jahre 3 Jahre	Commotio	Linksseitig homonyme Hemianopsie mit Maculaaussparung, Sensibilitätsherabsetzung im l. Arm, Anfälle mit Parästhesien im l. Arm
8	*W. Lüd.*, 31 Jahre, ♂	Kopfschuß r. Hinterkopf, r. Occipitale spaltförmiger Knochendefekt	12 Jahre 2 Jahre	Commotio	Inkomplette linksseitige homonyme Hemianopsie, Liquor-WaR. +, Anfälle (nicht beobachtet)

dieselben Befunde von Störungen im Liquorsystem erheben können wie bei der Gruppe 1. Nimmt man an, daß die Liquorzirkulations- und Resorptionsstörungen eine der Ursachen des posttraumatischen allgemeinen Beschwerdekomplexes sind, so ist auch nichts anderes zu erwarten, nur kommen in dieser 2. Gruppe zu den Liquorstörungen noch die klinisch manifesten neurologischen Ausfallserscheinungen hinzu, die an sich schon keinen Zweifel an einer durch das Trauma bedingten organischen Läsion lassen, während dieser Anhaltspunkt bei den Fällen der Gruppe 1, in denen nur das posttraumatische cerebrale Allgemeinsyndrom besteht, fehlt.

Wir kommen nun zur dritten Gruppe, der Fälle mit traumatischer Epilepsie. Letztere ist, wie die Tabelle zeigt, eine relativ häufige Folge-

(Fortsetzung).

Liquoruntersuchung		Encephalogramm	Besonderheiten
Druck mm	Jod		
230	$3^1/_4$ St.	Dilatation und Abrundung r. > l., RSV. zum Defekt verzogen, verstärkte Oberflächenzeichnung	Operation: Excision der Hirnnarbe, Entfernung eines Knochensplitters
175		Dilatation und Abrundung beider SV. l. > r., Dilatation 3. V., Frakturlinie, Callus; occipito-frontal: LSV. dilatiert und zum Defekt verzogen	Operation: Excision der Hirnnarbe bis in den Ventrikel
240	$1^1/_2$ St.	Dilatation und Verziehung RSV., Splitter und Knochendefekt Os parietale	
95	$3^1/_2$ St.	Dilatation und Verziehung RSV., r. Hinterhorn zum Defekt verzogen	
160	$3^1/_2$ St.	Starke Dilatation und Abrundung beider SV., RSV. zum Defekt verzogen, 3. V. dilatiert und nach r. verzogen, Hinterhörner sehr stark dilatiert	
150	$1^1/_2$ St.	SV. o. B., 3. V. etwas vergrößert, große cystische Luftansammlung unter dem Knochendefekt, r. Hinterhorn zum Defekt verzogen	Operation: Excision der Hirnnarbe bis in den Ventrikel

erscheinung eines Kopftraumas. Sie besteht in 30 unter 106 Fällen unseres Materials. Daß die Epilepsie dabei häufig erst als Spätfolge des Traumas auftritt, geht aus der Tabelle klar hervor. Nur in 12 Fällen ist das Intervall zwischen Trauma und erstem Anfall kleiner als ein Jahr, während bei einer ganzen Anzahl erst viele Jahre nach dem Trauma der erste Anfall auftrat.

In unseren Fällen mit Epilepsie ist der allgemeine cerebrale Beschwerdekomplex nicht so ausgebildet wie bei den übrigen Fällen der Gruppe 1 und 2. Nur in etwa $^1/_3$ der Fälle mit epileptischen Anfällen besteht das Allgemeinsyndrom, die übrigen sind, von ihren Anfällen abgesehen, beschwerdefrei. Die überwiegende Mehrzahl unserer Fälle mit Epilepsie bietet *ausgeprägte Störungen im Liquor-Ventrikelsystem.*

Eine Erhöhung des Liquordrucks finden wir unter den 30 Fällen 18mal (mit Knochenverletzungen 5, ohne Knochenverletzungen 13), eine Resorptionsstörung in 10 Fällen (mit Knochenverletzungen 4, ohne Knochenverletzungen 6).

Die Zahl der pathologischen Encephalogramme beträgt 26, darunter

Abb. 28a. Kongruente Dilatation des linken Seitenventrikels. Trauma der linken Temporalregion.

befinden sich 4 *Nichtfüllungen* des Ventrikelsystems, von denen eine hier Erwähnung finden soll:

Fall 20. F. Dress. (Tab. 3, *B a*, Nr. 1), 39 Jahre alt. Erlitt mehrere Kopftraumen, 2 davon im Jahre 1917 und 1918; er fiel einmal in einer Kasernenstube aus einem Oberbett, also aus ziemlicher Höhe, auf Steinfußboden und war kurze Zeit bewußtlos. Von diesem Trauma leitet er Rentenansprüche ab. Im Jahre 1920, 3 Jahre nach dem 1. Trauma, hatte er den ersten epileptischen Anfall. Es wurde die Diagnose Hysterie gestellt und Rente abgelehnt. Er zeigte damals Schütteltremor und pseudospastischen Gang und klagte über Kribbeln im ganzen Körper, allgemeine Müdig-

keit und Kopfschmerzen. Im Jahre 1925 erneutes Trauma an der rechten Kopfseite, danach Verstärkung der Beschwerden, auch zeitweiliges Doppeltsehen.

Befund: Andeutung von Turmschädel, Druckschmerzhaftigkeit der Nervenaustrittspunkte der rechten Seite, fast aufgehobene Lichtreaktion, Einstellungsnystagmus, Trochlearisparese rechts und nervöse Schwerhörigkeit. Durch *Hyperventilation* konnte unmittelbar ein Anfall nicht ausgelöst werden, aber in der darauffolgenden Nacht trat während des Schlafes ein schwerer, mehrere Minuten dauernder, epileptischer Anfall auf. Liquordruck 200 mm, Jodausscheidung nach

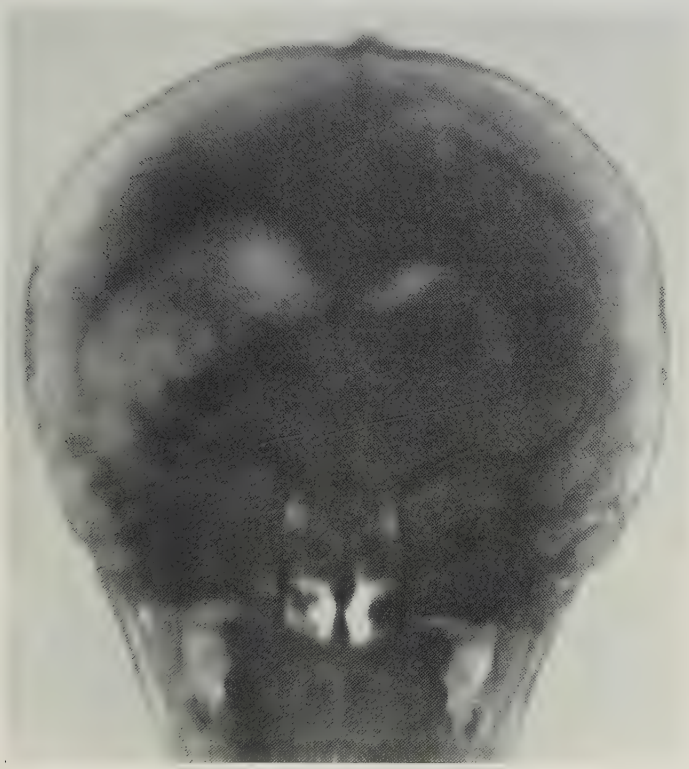

Abb. 28b. Hinterhornaufnahme von Abb. 28a.

$4^1/_2$ Stunden. Bei der Einführung von 120 ccm Luft füllten sich die Ventrikel nicht, hingegen konnte eine starke Oberflächenzeichnung mit besonderer Ausprägung der Zentralfurche festgestellt werden (Abb. 6, S. 64).

Es waren also in diesem Falle alle Merkmale einer schweren Störung des Liquorsystems vorhanden.

In 15 Fällen mit seitlichem Angriffspunkt des Traumas fanden wir 10 kongruente im wesentlichen einseitige Ventrikelveränderungen, eine Inkongruenz in 2 Fällen. Im wesentlichen doppelseitige Veränderungen fanden wir 11mal, eine verstärkte Oberflächenzeichnung (Cysten) zeigten 16 Encephalogramme.

Daß die Encephalographie für die Frage der operativen Intervention von großer Bedeutung ist, mögen die folgenden Fälle, deren Encephalogramme hier vorliegen, erweisen:

Fall von doppelseitiger Dilatation mit besonderer Beteiligung der Seite des Traumas. Porencephalie.

Fall 21. A. Schölz. (Tab. 3, *B c*, Nr. 4), 14 Jahre alt. In der Anamnese der Eltern Lues. Patient früher immer gesund, fiel 1923 über ein Treppengeländer vom 1. Stock in den Keller. Er war 48 Stunden bewußtlos, blutete aus Nase, Mund und Ohren

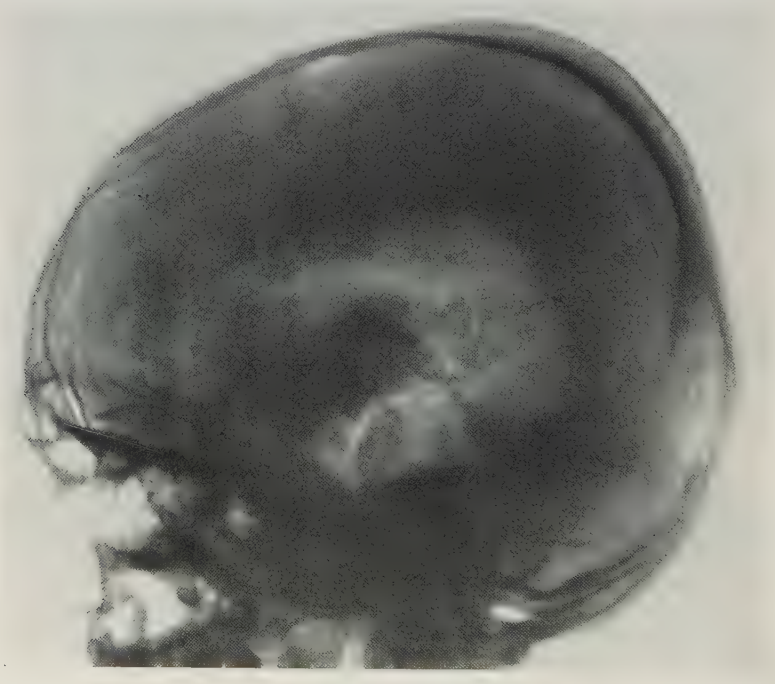

Abb. 28c. Seitenaufnahme von Abb. 28a.

und erbrach mehrere Male. Die rechte Körperseite war sofort gelähmt, Sprechen und Schreiben unmöglich. In der Folgezeit langsame Besserung, jedoch keine völlige Restitutio ad integrum. Im Jahre 1924 traten die ersten Anfälle auf, die mit Drehung der Augen, des Kopfes und des ganzen Körpers nach rechts sowie mit klonischen Zuckungen im rechten Arm einhergingen. Zuerst zweimal wöchentlich, häuften sich die Anfälle schließlich bis zu mehreren an einem Tage, auch traten schwere psychische Veränderungen auf.

Befund: Hypogenitaler Körperstatus, Caput quadratum, bogenförmige, mit dem Knochen verwachsene Hautnarbe über der linken Temporalgegend. Der Knochen selbst ist verdickt. Die grobe Kraft im rechten Arm ist deutlich herabgesetzt, Reflexe rechts lebhafter als links. Babinski, Oppenheim usw. rechts +. Sensibilität o. B. Der Liquordruck beträgt 175 mm. Das fronto-occipitale Ence-

phalogramm (Abb. 28) ergibt erhebliche Dilatation beider Seitenventrikel, links viel stärker als rechts, sowie Dilatation des 3. Ventrikels. Frakturlinie und Callus sind deutlich sichtbar. Auf dem occipito-frontalen Bild ist der linke Seitenventrikel

Abb. 29a. Cystische Luftansammlung in der rechten Occipitalregion, Schußverletzung des rechten Occipitale.

in toto erweitert und zeigt deutliche Ausbuchtung zum Knochendefekt. Auf dem seitlichen Bild erscheint der linke Seitenventrikel deutlich stärker dilatiert als der rechte; große Cisterna pontis. 3. und 4. Ventrikel deutlich sichtbar. Bei der Operation wurde der stark erweiterte linke Ventrikel eröffnet und die narbig veränderte Ventrikelwand excidiert.

Fall von Ausziehung zum Defekt.

Fall 22. W. Lüd. (Tab. 3, *B c* Nr. 8), 31 Jahre alt. Erlitt einen Kopfstreifschuß am *rechten* Hinterkopf im Jahre 1914. Er trug eine unvollständige linksseitige homonyme Hemianopsie davon. Im Jahre 1916 erster epileptischer Anfall, im Jahre 1917 luetische Infektion.

Befund: Über dem *rechten* Os occipitale spaltförmiger Knochendefekt, Rest einer linksseitigen Hemianopsie, positiver Liquor-WaR. Der Liquordruck betrug 150 mm, Jod erschien nach $1^1/_2$ Stunden. Die fronto-occipitale Aufnahme zeigt keine Veränderung der Seitenventrikel, der 3. Ventrikel ist etwas vergrößert.

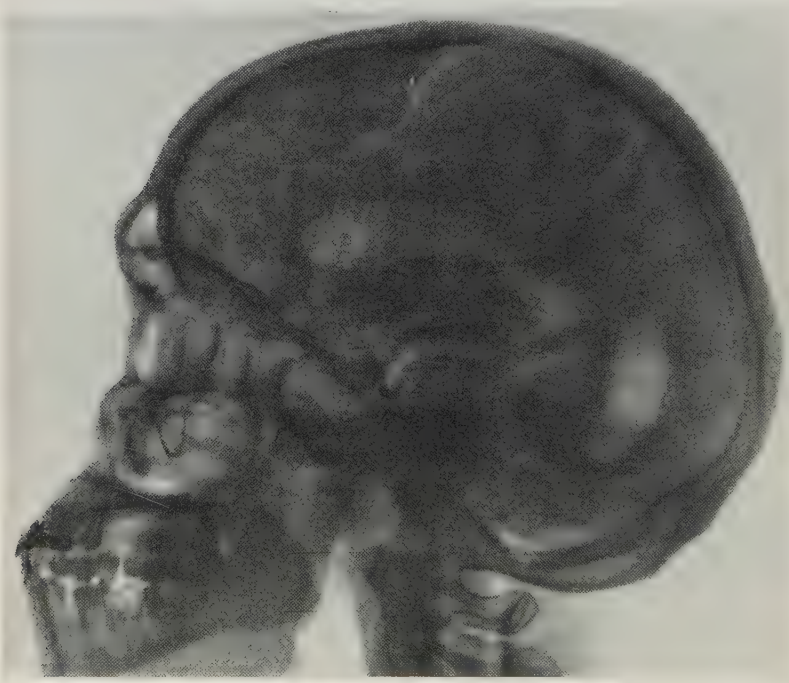

Abb. 29b. Seitenbild von Abb. 29a.

Außerdem findet sich eine große cystische Luftansammlung in der Gegend des Knochendefekts. Im Seitenbild resp. auf der occipito-frontalen Aufnahme ist eine Ausziehung des Hinterhorns zum Defekt sichtbar. Die cystische Luftansammlung kann von den Ventrikeln abgegrenzt werden. Verifizierung durch Operation (Abb. 29).

Fall von doppelseitiger Dilatation, Verziehung zum Defekt, Cystenbildung.

Fall 23. J. Raph. (Tab. 3, *A 2*, Nr. 3), 32 Jahre alt. Bekam im Felde im Jahre 1916 einen Granatsplitterstreckschuß in die rechte Stirn. Im Lazarett wurde der Splitter entfernt und es blieb ein Knochendefekt bestehen. Nach mehreren Jahren wurde der Defekt mittels einer Knochenplastik gedeckt. Danach traten die Beschwerden, die vorher nicht allzu erheblich waren und den Patienten an der Arbeit nicht

minderten, in verstärktem Maße wieder auf. Und zwar waren es die charakteristischen Beschwerden des Kopfverletzten: Kopfschmerzen, zeitweilig Schwindel, allgemeine Mattigkeit, Gedächtnisschwäche, außerordentlich starke Erregbarkeit. Außerdem bekam Patient jetzt, 9 Jahre nach der Verletzung (1925) im Anschluß an die Knochenplastik epileptische Anfälle und schwere psychische Depressionen. Bei der hier vorgenommenen Untersuchung fand sich ein Liquor-

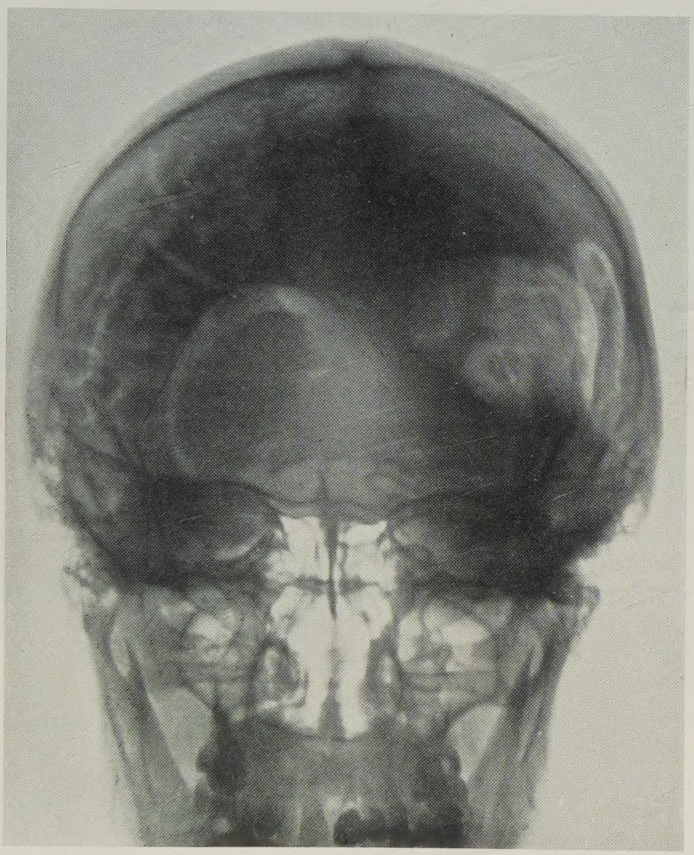

Abb. 29c. Cystische Luftansammlung in der rechten Occipitalregion. Aufnahme in Bauchlage.

druck von 170 mm, Jodresorption nach $1^1/_2$ Stunden, das Encephalogramm (siehe Abb. 30) ergab erhebliche Dilatation und Abrundung beider Seitenventrikel und des 3. Ventrikels, der nach links verzogen ist. Auf dem Seitenbild eine Vorwölbung der Vorderhörner gegen die Stirn deutlich sichtbar, ebenso eine cystische Luftansammlung am Stirnpol. Bei der Operation finden sich ausgedehnte Verwachsungen der Dura sowie eine große Cyste am vorderen Pol des Stirnhirns.

Dieser Fall zeigt eindringlich, daß die früher viel geübte *Knochenplastik verfehlt* ist. Der Zustand des Patienten verschlimmerte sich

nach der Defektdeckung erheblich: Nicht nur die Allgemeinbeschwerden steigerten sich enorm, sondern es traten auch epileptische Anfälle auf.

In diesem Zusammenhang ist darauf hinzuweisen, daß wir ganz allgemein starke subjektive Beschwerden und ausgeprägtes cerebrales

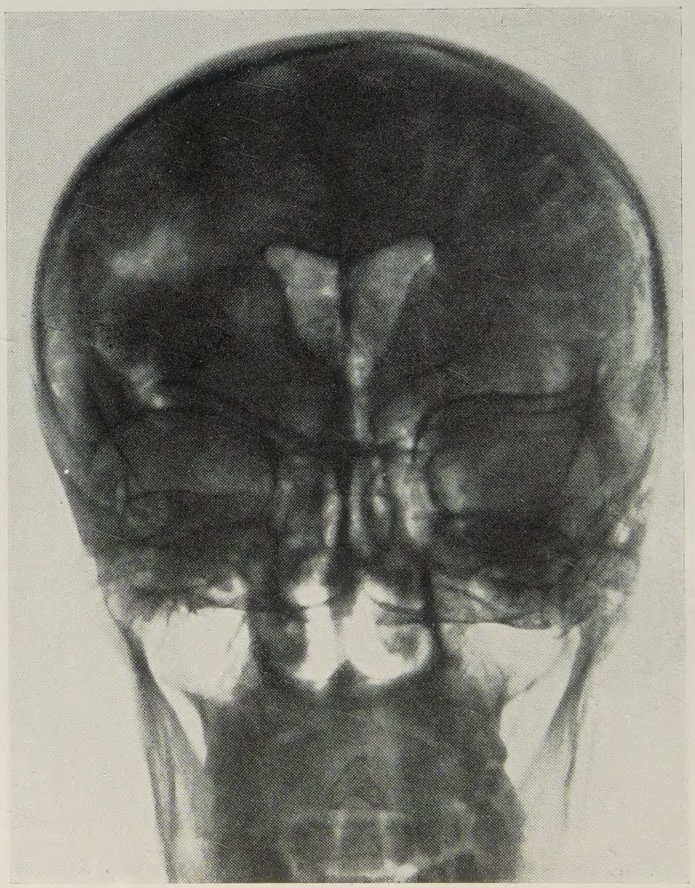

Abb. 30a. Cystische Luftansammlung in der rechten Stirnregion.

Syndrom häufiger bei solchen Fällen finden, bei denen kein oder nur ein sehr kleiner Knochendefekt vorliegt, während die Fälle, bei denen größere Schädeldefekte vorhanden sind, oft völlig frei von Beschwerden sind oder sie nur in beschränktem Maße zeigen. Offenbar wirkt ein größerer Defekt des Knochens wie ein druckentlastendes Ventil.

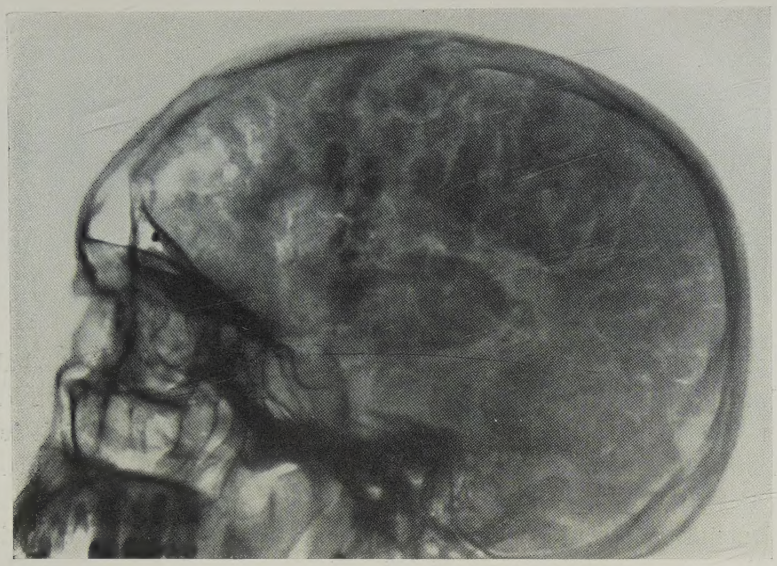

Abb. 30 b. Seitenansicht von Abb. 30 a.

Zusammenfassung.

Bei 106 Fällen von Kopftraumen verschiedenster Art und Schwere mit und ohne cerebrale Herderscheinungen finden sich in der überwiegenden Mehrzahl der Fälle mehr oder weniger ausgeprägte Störungen des Liquorsystems. Diese Störungen bestehen in erhöhtem Liquordruck, in einer Verzögerung der Liquorresorption, die durch die endolumbale Einverleibung von Jodnatrium und dessen Nachweis im Urin festgestellt wird, sowie in Störungen der Liquorzirkulation und im Abschluß oder in Gestaltsveränderungen der Hirnventrikel, die durch die Jodpassageprüfung und die Encephalographie aufgedeckt werden können.

Diese Störungen im Liquor-Ventrikelsystem bilden eine der Ursachen des charakteristischen Beschwerdekomplexes der Kopfverletzten, den *Foerster* als das posttraumatische cerebrale Allgemeinsyndrom bezeichnet. Es bestehen keine prinzipiellen Unterschiede in den Befunden von Liquorstörungen zwischen den Fällen, die nur den allgemeinen Beschwerdekomplex und keine klinischen Symptome zeigen, und den Fällen, bei denen deutliche Herderscheinungen bestehen oder eine traumatische Epilepsie vorliegt.

Lebenslauf.

Ich, *Ulrich Peter Werner Bielschowsky*, wurde am 30. Juli 1903 als Sohn des Universitätsprofessors Alfred Bielschowsky und seiner Ehefrau Frieda geb. Blume geboren. Meine Schulausbildung erhielt ich am Staatlichen Philipps-Gymnasium zu Marburg an der Lahn, an dem ich Ostern 1921 meine Reifeprüfung ablegte. Ich studierte an den Universitäten Marburg, Leipzig, München, Wien und Breslau. Mein ärztliches Vorexamen bestand ich in Marburg, das Staatsexamen an der Breslauer Universität. Als Medizinalpraktikant war ich an der Neurologischen Abteilung des Breslauer Wenzel-Hancke-Krankenhauses (Direktor: Prof. O. Förster) und an der 2. Medizinischen Klinik der Charité Berlin (Direktor: Prof. G. von Bergmann) tätig.

Ich bin preußischer Staatsangehöriger.